

# INFORMATIONEN ZUM THEMA KRANIOPHARYNGEOM IM KINDES- UND JUGENDALTER



## KRANIOPHARYNGEOM 2007

**Multizentrische, prospektive Untersuchung von Kindern und Jugendlichen mit Kraniopharyngeom der**

Gesellschaft für Pädiatrische Onkologie und Hämatologie (GPOH),  
Arbeitsgemeinschaft Pädiatrische Endokrinologie (APE),  
Sektion der Deutschen Gesellschaft für Endokrinologie (DGE),  
Gesellschaft für Neuropädiatrie (GNP)

gefördert von der Deutschen Kinderkrebsstiftung





# **INFORMATIONEN ZUM THEMA KRANIOPHARYNGEOM IM KINDES- UND JUGENDALTER**





# INHALT

Einleitung und Hintergrund .....	2
Erfahrungsbericht .....	3
Aufklärungsbogen für Patienten/Eltern .....	6
Deutsch .....	8
Dänisch .....	16
Englisch .....	24
Französisch .....	32
Italienisch .....	40
Niederländisch .....	48
Norwegisch .....	56
Polnisch .....	64
Russisch .....	72
Spanisch .....	80
Türkisch .....	88

1.

2.

3.

4.

5.

6.

7.

8.

9.

10.

11.

12.



# EINLEITUNG UND HINTERGRUND

Das Kraniopharyngeom ist eine seltene Fehlbildung im Bereich der Schädelbasis, die bereits vorgeburtlich angelegt ist. Die Erkrankung ist selten (1-4% der Gehirntumore im Kindesalter). Der Häufigkeitsgipfel im Kindesalter liegt zwischen dem 5. und 10. Lebensjahr. Auch im Erwachsenenalter kann die Erkrankung auftreten, in der Mehrzahl zwischen dem 50. und 75. Lebensjahr. Es handelt sich grundsätzlich um eine gutartige Fehlbildung, also keine Krebserkrankung. Allerdings kann der Gesamtverlauf durch die Nähe zu angrenzenden Gehirnteilen durchaus mit einer bösartigen Erkrankung vergleichbar sein. Die Nähe zum Sehnerv kann zu Sehbeeinträchtigungen bis hin zur Erblindung führen. In der Hirnanhangdrüse (Hypophyse) und im Hypothalamus werden Hormone gebildet, die für Wachstum, Gewichtsregulation, Pubertätsentwicklung und Wasserhaushalt verantwortlich sind. Kopfschmerzen, Sehstörungen oder Ausfallerscheinungen dieser Hormone sind häufig die ersten Beschwerden der Patienten. Die Langzeitüberlebensrate der Patienten ist mit 92% hoch. Dadurch kommt den Spätfolgen nach Diagnose und Behandlung große Bedeutung zu. Eine enge Kooperation von Neurochirurgen, Neuroradiologen, Strahlentherapeuten, Onkologen und Endokrinologen ermöglicht für jeden Patienten das bestmögliche Therapiekonzept zu erarbeiten.

Mitte der 90er Jahre haben wir uns entschlossen, Kinder und Jugendliche, die an einem Kraniopharyngeom erkrankt waren und in Würzburg von Prof. Dr. Sörensen behandelt wurden, nachzuuntersuchen, um herauszufinden, wie die Erkrankung verlaufen ist und die Therapie auf lange Sicht vertragen wurde. Die Auswertung war sehr aufschlussreich und wurde im Weiteren ausgedehnt auf viele andere Kliniken in Deutschland. Die Ergebnisse unserer Auswertung (HIT Endo) flossen ein in die Planung einer Untersuchung, die zum Ziel hatte, alle Kinder und Jugendliche mit Kraniopharyngeom, die in Deutschland neu erkranken, zu erfassen.

Diese Untersuchung (KRANIOPHARYNGEOM 2000) wurde 2001 begonnen und konnte 2006 erfolgreich abgeschlossen werden. 124 Patienten aus über 100 Kliniken aus Deutschland, Österreich und Schweiz nahmen an der Untersuchung teil. Ziel war es herauszufinden, wie die Behandlung des Kraniopharyngeoms verläuft und vertragen wird, um die betreuenden Kollegen zu beraten hinsichtlich der bildgebenden Befunde, des neurochirurgischen Vorgehens und der weiteren Betreuung der Patienten nach Operation und/oder Bestrahlung. Ein wichtiges Ergebnis war die Erkenntnis, dass für Patienten, deren Kraniopharyngeom nur unvollständig operiert werden konnte, neue Wege zur Vermeidung möglicher Spätfolgen gesucht

werden müssen. Da nach inkompletter Entfernung bereits frühzeitig und häufig ein Wachstum des verbliebenen Tumorrestes feststellbar war, wird für diese Patienten in unserer Untersuchung KRANIOPHARYNGEOM 2007 ein neues Vorgehen vorgeschlagen.

In KRANIOPHARYNGEOM 2007 wird untersucht, wann der optimale Zeitpunkt für eine Strahlentherapie des Tumorrestes nach unvollständiger Operation gekommen ist. Ein Teil der Patienten, die 5 Jahre oder älter bei unvollständiger Operation sind, wird direkt im Anschluss an die Operation bestrahlt werden. In einem weiteren Behandlungsarm wird die Strahlentherapie bei Wachstum des Tumorrestes begonnen. Da unklar ist, welcher Therapieplan der verträglichere und effektivere ist, wird die Entscheidung per Randomisation getroffen. Wir verweisen auf die Aufklärungsbögen in dieser Broschüre.

Das Protokoll der Untersuchung KRANIOPHARYNGEOM 2007 ist im Internet abrufbar unter [www.kinderkrebsinfo.de/kranio2007](http://www.kinderkrebsinfo.de/kranio2007).

*Wird ein Patient und seine Familie mit der Diagnose Kraniopharyngeom konfrontiert, besteht großer Informationsbedarf und es entstehen viele Fragen. Die vorliegende Broschüre beginnt mit dem Erfahrungsbericht einer Kraniopharyngeom-Patientin. Über die Kraniopharyngeom-Gruppe ist eine Kontaktaufnahme zu Betroffenen frühzeitig nach der Diagnose oder auch im weiteren Verlauf möglich ([www.kraniopharyngeom.de](http://www.kraniopharyngeom.de)).*

Aufklärungsgespräche vor diagnostischen oder therapeutischen Maßnahmen erfordern häufig die Übersetzung durch einen Dolmetscher. Für die Studie KRANIOPHARYNGEOM 2007 liegen jetzt die Patienteninformation sowie die Aufklärungsbögen zur Randomisation für Patienten mit Kraniopharyngeom, neben Deutsch in 11 europäischen Sprachen (Dänisch, Englisch, Französisch, Italienisch, Niederländisch, Norwegisch, Polnisch, Russisch, Spanisch, Türkisch) vor.

Für Rückfragen stehen wir Ihnen in der Studienzentrale in Oldenburg gerne jederzeit zur Verfügung.

**Prof. Dr. Hermann Müller (Studienleiter)**  
**Frau Ursel Gebhardt (Studienassistentin)**  
**Frau Sabine Schröder (Dokumentarin)**

Zentrum für Kinder- und Jugendmedizin  
Klinikum Oldenburg gGmbH  
Rahel-Straus-Straße 10, 26133 Oldenburg  
Tel.: 0441-403-2072  
Fax: 0441-403-2789  
E-Mail: [kikra.doku@klinikum-oldenburg.de](mailto:kikra.doku@klinikum-oldenburg.de)  
[www.klinikum-oldenburg.de](http://www.klinikum-oldenburg.de)





# KRANIOPHARYNGEOM – EIN ERFAHRUNGSBERICHT

1.

## Kraniopharyngeom – was ist das?

*Mein Name ist Denise H. und ich bin heute 26 Jahre alt. Im Alter von 11 Jahren wurde bei mir ein Kraniopharyngeom festgestellt, d.h. ein gutartiger Tumor im Bereich der Hirnanhangdrüse. Wie mein Leben mit und durch diese Krankheit verlaufen ist, möchte ich hier im folgenden schildern.*

## Eine seltene Erkrankung?

Kraniopharyngeome machen heute ca. 1-4% aller Hirntumore im Kindesalter aus, d.h. etwa jeder 10. Tumor im Kopf bei Kindern ist ein Kraniopharyngeom.

Doch wenn man selbst oder sein Kind diese Diagnose bekommt, helfen einem diese Zahlen auch nicht weiter – man fühlt sich allein und hilflos.

Auch die Tatsache, dass es sich hier um einen gutartigen Tumor handelt, der meist aus Zysten und verkalktem Gewebe besteht, ändert kaum etwas daran, dass man Angst hat.

Dieser Tumor wird meist bei Kindern zwischen dem 5. und 10. Lebensjahr festgestellt.

## Welche Beschwerden deuten auf ein Kraniopharyngeom?

Da der Tumor durch seine Nähe zur Hypophyse deren Funktion beeinträchtigen kann, können viele Hormone nicht gebildet werden. Es kommt meist zu übermäßigem Trinken, ständigem Harndrang, Kleinwuchs und Müdigkeit – alles Anzeichen für ein Kraniopharyngeom.

Aber nicht nur die Hirnanhangdrüse wird durch die Geschwulst beeinträchtigt, auch der Sehnerv kann in Mitleidenschaft gezogen werden. Dann treten Sehstörungen wie Doppelbilder und/oder ein eingeschränktes Gesichtsfeld auf.

Außerdem kann der Hirndruck steigen, wenn der Tumor immer mehr Platz im Gehirn einnimmt und damit auch andere Hirnregionen stört. Daher klagen Kinder mit Kraniopharyngeom auch häufig über starke Kopfschmerzen, und sie leiden an Essstörungen. Die Mehrzahl der Betroffenen ist übergewichtig, nur in seltenen Fällen sind sie extrem mager.

*Bei mir wurde das Kraniopharyngeom im Alter von 11 Jahren festgestellt, nach jahrelanger Suche nach der Ursache für meine viel zu geringe Körperhöhe. Mit 11 Jahren*

*war ich nur 1,19 m groß und wog 19 Kilo. Doch außer der Körperhöhe gab es keinerlei Probleme, daher wurden meine Eltern von allen Ärzten getröstet: „Sie sind ja auch nicht groß“, „Das ändert sich schon noch, Denise entwickelt sich einfach später“....*

Erst ein neuer Kinderarzt erkannte, dass etwas nicht stimmen konnte und überwies mich in eine Kinderpoliklinik.

## Was sollte untersucht werden bei verdächtigen Symptomen?

Die meisten Patienten kennen die lange und verzweifelte Suche nach der Ursache für ihre Probleme. Doch in vielen Fällen erkennen die Ärzte schon relativ schnell, dass etwas nicht stimmt – vor allem wenn die Kinder unter Sehstörungen leiden oder ständig Kopfschmerzen haben. Doch bis zur genauen Diagnosestellung folgen meist noch zahlreiche Blut-, Speichel-, und Urinuntersuchungen und eine Computer- oder Kernspintomographie.

*Diese Untersuchungen wurden bei mir durchgeführt und nach relativ kurzer Zeit stand die Diagnose fest. Natürlich fühlten meine Eltern sich damals auch erst einmal ziemlich hilflos und hatten Angst. Auf der anderen Seite waren sie aber auch froh, endlich die Ursache gefunden zu haben und reagieren zu können – das geht in dieser Situation wahrscheinlich allen so. Ich selbst habe davon aber kaum etwas mitbekommen – man hat zwar versucht, mir alles zu erklären, doch mit 11 Jahren versteht man das noch nicht alles. Heute bin ich froh, dass ich damals nicht alles verstanden habe, denn dadurch hatte ich auch kaum Angst.*

*So wusste ich auch nicht so genau, was nun auf mich zukommen würde – ich wusste nur, dass wir wieder in eine andere Klinik mussten.*

## Wie wird die Erkrankung behandelt?

Wie bei allen anderen Hirntumoren auch, versucht man auf jeden Fall, das Kraniopharyngeom zu entfernen, da es im Gehirn zuviel Platz einnimmt und andere Hirnteile in ihrer Funktion beeinträchtigt.

Wenn möglich operiert man diesen Tumor – nur wenn er an einer nicht zugänglichen Stelle sitzt oder die Verfassung des Patienten eine solche OP nicht zulässt, versucht man den Tumor durch Bestrahlung zu entfernen oder zu verkleinern.





## Was passiert bei der Operation?

*Von der Kinderpoliklinik wurde ich damals in die Neurochirurgie überwiesen.*

*Das Vorgespräch habe ich selbst nicht mitbekommen, da der Neurochirurg der Meinung war, dass man mich damit nur verunsichern und verängstigen würde. So hatte ich auch am Tag der Operation keine Angst, da ich vorher nur so viel über den Eingriff und die Folgen gehört hatte, wie ich auch tatsächlich aufnehmen oder verstehen konnte. Trotzdem haben mir meine Eltern nie etwas verheimlicht – ich wusste von Anfang an, was mit mir passieren würde und wenn ich meine Eltern etwas gefragt habe, habe ich immer eine Antwort erhalten.*

*Da ich noch keine Sehprobleme hatte und auch der Hirndruck in Ordnung war, konnte ich den Eingriff noch bis zu den nächsten Ferien verschieben, so dass meine Mutter mit ins Krankenhaus und mein Vater mit meinen Geschwistern mitkommen konnten.*

*Die Operation verlief erfolgreich, die Chirurgen konnten den Tumor ganz entfernen, mussten aber die Hypophyse mit entfernen, da der Tumor sie schon ganz umwachsen hatte.*

Bei der Operation wird, je nach Größe und Wachstum des Kraniopharyngeoms nur der Tumor selbst oder die gesamte Hypophyse mit dem Tumor entfernt. Manchmal wird auch nur der Hypophysenstiel durchtrennt, wenn dieser von dem Tumorgewebe umgeben ist.

Eine solche OP dauert im Schnitt zwischen 8 und 12 Stunden, dabei versuchen die Ärzte entweder durch die Nase oder durch einen Schnitt am Kopf an den Tumor heranzukommen.

## Geheilt – aber nicht gesund?

Kann bei der Operation der gesamte Tumor entfernt werden, ohne die Hypophyse zu beschädigen, hat der Patient danach keine Probleme oder Einschränkungen mehr.

Wurde aber der Hypophysenstiel durchtrennt oder die gesamte Hirnanhangdrüse mit entfernt, funktioniert die Hormonproduktion des Körpers nicht mehr – die Hypophyse kann selbst keine Hormone ausschütten und kann auch an andere Organe keine Befehle zur Hormonausschüttung weiterleiten.

Von nun an muss der Patient also alle Hormone in Tablettenform, als Nasenspray oder als Spritze bekommen, da er ohne Hormone nicht leben kann.

Leider gibt es keine Standardwerte der Hormonmenge im Körper, d.h. die Menge muss individuell festgestellt werden.

*Zurück auf der Normalstation war auch ich erstmals mit diesem Thema konfrontiert, auf der Intensivstation habe ich davon dank des ständigen Dämmer Schlafes nichts mitbekommen.*

*Insgesamt war ich aber nur noch eine Woche im Krankenhaus – gerade Zeit genug, um meinen Eltern den Umgang mit den lebensnotwendigen Medikamenten zu erklären und die wichtigsten Hormonwerte zu messen.*

*Zur Feineinstellung der Hormone wurde ich wieder an eine wohnortnahe Klinik überwiesen, damit eine schnellere Kontrolle möglich ist. Die ersten Wochen hat meine Mutter jeden Tag mit der Klinik telefoniert, um ihnen alles zu sagen, was ich in der vergangenen Stunde gemacht, gesagt und wie ich mich gefühlt habe – selbst Aussagen wie „Mein Mund ist fühlt sich so trocken an“ waren wichtig.*

*Mit der Zeit haben wir dann auch die richtigen Hormonmengen herausgefunden, doch die genaue Einstellung hat lange gedauert.*

*Meinen Eltern war von Anfang an wichtig, dass ich selbst mit meinen Medikamenten umgehen konnte und nicht immer von ihnen abhängig war. Natürlich haben sie mir noch geholfen und mich auch mal an eine Dosis erinnert, denn für mich war das alles ja auch noch ganz neu – ich hatte noch nie regelmäßig Medikamente gebraucht und nun waren es auf einmal so viele.*

In den letzten Jahrzehnten haben die Forscher erstaunliche Fortschritte bei der Hormonforschung gemacht – heute kennt man die meisten Hormone des menschlichen Körpers und die überlebenswichtigen Hormone kann man auch künstlich herstellen.

## Gewöhnt man sich an die tägliche Wachstumshormonspritze?

*Am Anfang war das Spritzen von Wachstumshormon eine Überwindung für mich. Lange habe ich mich davor „gedrückt“ und das lieber meiner Mutter überlassen. Aber mit der Zeit wurde das lästig. Irgendwann habe ich mich dann doch überwinden können und habe mich selbst gespritzt – dadurch war ich nicht nur viel freier und flexibler, es hat auch lange nicht so „weh“ getan. Wachstumshormon muss auch heute noch gespritzt werden, da es als Eiweißhormon sonst im Magen ganz einfach verdaut würde.*





Die Medikamente waren also bald kein Problem mehr, dafür hatte ich mit anderen Problemen zu kämpfen.

## Hilfe! Ich nehme zu – was tun?

Schon direkt nach der OP hatte ich stark zugenommen und das wurde im Laufe der Zeit noch schlimmer. Lange Zeit war das für mich ein echtes Problem, da ich im Spiegel nicht mehr mich selbst erkannt habe.

Außerdem hat man mir und meinen Eltern ständig ein schlechtes Gewissen deshalb gemacht. Wir fühlten uns alle total unverstanden.

Ich habe wegen des Gewichtsproblems alles ausprobiert – Diäten, sogar eine Diätassistentin haben wir zu Rate gezogen, doch nichts hat geholfen. Je näher der nächste Kontrolltermin rückte, desto mehr Angst bekam ich und obwohl ich immer weniger gegessen habe, habe ich zugenommen.

Erst nach einiger Zeit habe ich endlich den Arzt und die Klinik gewechselt.

Heute weiß ich, dass ich nichts dafür kann und seit man mir keine Vorwürfe mehr deshalb macht, habe ich auch kaum mehr zugenommen. Außerdem kann ich meinen Körper heute akzeptieren und habe endlich auch das Selbstbewusstsein, mich gegen Anfeindungen oder Beleidigungen zu wehren.

Das Übergewicht ist für viele Patienten mit Kraniopharyngeom ein großes Problem. Vielen Patienten geht es dabei wie mir – sie essen nicht mehr als ihre Altersgenossen, nehmen aber trotzdem zu. Von anderen Patienten weiß ich aber auch, dass sie richtig „süchtig“ nach bestimmten Lebensmitteln sind und das auch nicht kontrollieren können.

Aber nicht alle Kraniopharyngeompatienten leiden unter Übergewicht – einige nehmen nach der Operation nicht zu.

Mir hat es außerdem geholfen, mich mit anderen Betroffenen auszutauschen und ihnen manchmal auch helfen zu können. Durch die Beschäftigung mit der Krankheit und den Folgen ist mir bewusst geworden, wie gut es mir noch geht.

Viele Patienten mit Kraniopharyngeom leiden außerdem unter Sehproblemen, die durch den Tumor entstanden sind. Wenn dieser nicht rechtzeitig entfernt wurde, konnte er den Sehnerv so stark schädigen, dass die Schäden irreparabel sind. Ein Teil der Patienten ist sogar vollständig erblindet.

In Gesprächen habe ich erfahren, dass die meisten mit den Sehproblemen relativ gut zurechtkommen, mit einem guten Training können sie teilweise selbständig und alleine leben.

Aber nicht nur Erkrankungen, die direkt durch diesen Tumor verursacht wurden, machen manchen Patienten zu schaffen. Vor allem durch das Übergewicht kommt es zu Folgeerkrankungen wie Diabetes mellitus oder zu Knochen- und Wirbelsäulenproblemen.

## Gemeinsam schaffen wir es!

Bei mir hat sich aufgrund des schnellen Wachstums und der starken Gewichtszunahme die Wirbelsäule so stark verbogen, dass diese mit einem Stab wieder aufgerichtet werden musste.

Aber meiner Meinung nach hat das Leben mit Kraniopharyngeom nicht nur Schattenseiten und man kann damit teilweise auch ein fast normales und glückliches Leben führen. Am Anfang sieht es wahrscheinlich erst einmal so aus, als würde man mit den Medikamenten und der ganzen Umstellung nie zurechtkommen. Man meint, man wird mit jeder Tablette, die man einnimmt, mit jeder Spritze, die man bekommt, wieder daran erinnert, dass man krank ist und auch nicht geheilt werden kann.

Doch aus meiner Sicht und mit 15 Jahren Erfahrung kann ich sagen, dass man das irgendwann nicht mehr denkt – man wird dann mit jeder Tablette, die man nimmt, mit jeder Spritze, die man bekommt, daran erinnert, welches Glück man doch hatte, überlebt zu haben.

Um so denken und fühlen zu können ist es aber ganz wichtig, jemanden zu haben, der einen versteht und einen so akzeptiert, wie man ist. In meinem Fall waren das meine Eltern, die immer für mich da waren, denen ich immer alles erzählen konnte und die mich trotz ihrer Ängste selbständig haben werden lassen und mir immer alles zugetraut haben.

Außerdem habe ich die Erfahrung gemacht, dass es ganz wichtig ist, offen mit der Krankheit umzugehen, denn man muss sich für nichts schämen. Nur wenn man offen ist, hat man die Möglichkeit, von seiner Umwelt (vor allem in der Schule) Hilfe zu erfahren.

Natürlich verläuft ein Leben mit Kraniopharyngeom nur selten wie ein „normales“ Leben – es ist aber deshalb nicht unbedingt weniger lebenswert.





# AUFKLÄRUNGSBOGEN FÜR PATIENTEN/ELTERN ZUR ENDOKRINOLOGIE

## Warum brauchen manche Hirntumorpatienten Hormone, obwohl ihre Drüsen gesund sind?

Prof. Dr. Hermann Müller, Oldenburg

Hormone werden von Drüsen gebildet und in die Blutbahn abgegeben, wo sie zu den Geweben transportiert werden, um dort ihre Wirkung zu entfalten. Es gibt viele Hormondrüsen an den verschiedensten Stellen des Körpers: z.B. die Schilddrüse im Halsbereich, die Nebenniere oberhalb der Nieren, die Hirnanhangdrüse, die sich im Bereich der Schädelbasis sozusagen hinter den Augen befindet, die Geschlechtsdrüsen (Hoden beim Mann und Eierstöcke bei der Frau).

Die Hormonproduktion der Drüsen geschieht so, dass die Hormone bei Bedarf schnell ausgeschüttet werden, die Hormonproduktion aber auch schnell wieder heruntergefahren werden kann, wenn kein Bedarf für das Hormon besteht. Diese schnelle Reaktion der Drüsen auf den jeweiligen Bedarf des Körpers für das entsprechende Hormon wird dadurch geregelt, dass es im Körper mehrere zentrale Meldestellen gibt, die registrieren, wie der Bedarf ist. An diesen Meldestellen, die sich überwiegend im Gehirn befinden, wird gemessen, wie viel Hormon gerade in der Blutbahn zur Verfügung steht und wie viel notwendig wäre, um einen ausreichenden Hormonspiegel zu haben. Wenn mehr Hormon benötigt wird, produzieren diese Meldestationen sogenannte „stimulierende Hormone“. Diese Eiweiße werden in die Blutbahn abgegeben, wandern zu den Drüsen und führen dort dazu, dass die Drüse bei Bedarf mehr Hormon produziert. Wird weniger Hormon benötigt, produziert die Meldestation weniger „stimulierendes Hormon“ und signalisiert der Drüse, dass weniger Hormon produziert werden soll.

Das **Schilddrüsenhormon** (Thyroxin) wird in der Schilddrüse (im Halsbereich) produziert und hat für den Körper die gleiche Bedeutung wie das Benzin für ein Auto. Fließt zu viel Thyroxin in den Körper läuft der Organismus „heiß“. Man schwitzt, das Herz schlägt schnell, der Darm verursacht Durchfälle, es kann zu Fieber kommen. Wird zu wenig Thyroxin produziert, bleiben die meisten Stoffwechselforgänge fast stehen. Man friert, ist verstopft, müde, träge und kommt kaum in die Gänge. Die Schilddrüse untersteht der Hirnanhangdrüse als Meldezentrum, das die Hormonproduktion durch das Thyroxin-stimulierende Hormon (TSH) reguliert.

Auch die **Sexualhormone** (Östrogen, Testosteron) werden nur dann ausgeschüttet, wenn die Meldestation in der Hirnanhangdrüse durch Ausschüttung von stimulierenden

Hormonen (LH, luteinisierendes Hormon, FSH, follikelstimulierendes Hormon) dazu anregt. Bei Kindern fängt das in der Pubertät an. Bei Frauen regulieren diese Faktoren den Zyklus der Monatsblutungen. Ist die Regulation gestört, bleibt die Pubertät aus oder die Monatsblutungen treten nicht mehr auf.

Das Stresshormon **Kortisol** wird von der Nebenniere dann ausgeschüttet, wenn die Hirnanhangdrüse den Bedarf registriert und von dort das stimulierende Hormon ACTH (adrenokortikotropes Hormon) in die Blutbahn ausgeschüttet. Im Blut wird ACTH zur Nebenniere transportiert und führt zur Produktion des Stresshormons Kortisol. Schwerer Stress liegt immer bei Operationen und hohem Fieber vor.

Das **Wachstumshormon** wird direkt in der Hirnanhangdrüse gebildet. Die Wachstumswirkung wird durch andere Eiweiße (IGFs) vermittelt. Die Ausschüttung des Wachstumshormons erfolgt immer nur kurz in Schüben und besonders nachts im Schlaf. Neben der Steigerung des Längenwachstums hat das Wachstumshormon aber auch noch viele andere wichtige Stoffwechselwirkungen (Muskelaufbau, Knochenverkalkung, Fettabbau). Aufgrund dieser Effekte wird es bei nachgewiesenem, schweren Mangel auch bei ausgewachsenen Patienten medikamentös gegeben.

Das **antidiuretische Hormon** (ADH) wird im hinteren Teil der Hirnanhangdrüse ausgeschüttet und sorgt dafür, dass wir mit dem Urin nicht zuviel Wasser verlieren. Ein Mangel an ADH führt immer dazu, dass literweise wasserklarer Urin gelassen wird. Um nicht auszutrocknen, verspürt man bei ADH-Mangel (Diabetes insipidus) großen Durst und muss zwangsläufig extrem viel trinken. Wird zuviel ADH verabreicht, lässt man nur noch wenig, dunklen und konzentrierten Urin. Das Wasser kann sich im Körper ansammeln und wird dann im Gewebe abgelagert (Ödeme).

Bei Hirntumorerkrankungen sind in der Regel die Hormondrüsen im Körper (Schilddrüse, Nebenniere, Eierstöcke und Hoden) selbst nicht betroffen und gesund!

Die Hirnanhangdrüse kann aber aufgrund ihrer Lage in der Schädelbasis, durch den Hirntumor, Operationen oder eine Bestrahlung in der Funktion gestört sein. Die Ausschüttung der stimulierenden Hormone versagt. Das führt dazu, dass die Drüsen nicht mehr ausreichend von der Hirnanhangdrüse zur Hormonproduktion angeregt







werden. Bei solchen Ausfällen der Hirnanhangdrüse ersetzt man der Einfachheit halber nicht die ausgefallenen stimulierenden Hormone der Hirnanhangdrüse sondern die Hormone der gesunden, aber nicht ausreichend stimulierten Drüsen.

**Pubertät und Fruchtbarkeit:** Bei Kindern leitet man die Pubertät dadurch ein, dass man die Sexualhormone der Eierstöcke (Östrogen) bzw. der Hoden (Testosteron) medikamentös verabreicht. Das ermöglicht dann eine normale Pubertät. Aber die Eierstöcke und Hoden stellen bei Gabe der Sexualhormone die eigene Hormon- und Spermienproduktion bzw. den Eisprung ein. Für jugendliche und erwachsene Hirntumorpatienten ist es wichtig zu wissen, dass sie trotz der hormonellen Störung fruchtbar sein können, d.h. ein Kind zeugen bzw. schwanger werden können. Das funktioniert aber nur dann, wenn anstatt der Sexualhormone die stimulierenden Hormone der Hirnanhangdrüse (LH und FSH) als Medikament verabreicht werden. LH und FSH regen dann den Hoden nicht nur zur Testosteronproduktion sondern auch zur Spermienbildung an. Bei Frauen kommt es unter Gabe von LH und FSH zum Eisprung. Die Durchführung einer solchen Therapie ist aufwendig und wird im Erwachsenenalter bei Kinderwunsch durchgeführt.

## Hormontherapie:

- **Wachstumshormon** wird einmal täglich vom Patienten bzw. den Eltern unter die Haut gespritzt. Ein Zusammenhang mit Tumorrückfällen ist nicht nachgewiesen. Der Beginn der Therapie sollte nach Abschluss der Tumorbehandlung individuell festgelegt werden. Behandelt wird zunächst bis zum Abschluss des Wachstums. Jährliche Handröntgenaufnahmen sind notwendig, um festzustellen, ob die Wachstumsfugen der Knochen noch offen sind.
- **Schilddrüsenhormon** (Thyroxin) wird 1x/Tag als Tablette geschluckt. Die Dosierung richtet sich nach der Konzentration des Schilddrüsenhormons im Blut (Kontrolle des freien Thyroxin im Blut).
- **Stresshormon** (Hydrocortison) wird als Tablette meist dreimal pro Tag (morgens, mittags, abends) genommen. Die Dosis muss bei großem körperlichem Stress (Operation, Fieber, Unfälle u.a.) sofort verdreifacht werden – sonst kann akute Lebensgefahr drohen (Addison-Krise)! Auch wenn wegen Durchfall oder Erbrechen die Hydrocortisoneinnahme nicht sicher gewährleistet ist, droht Gefahr – dann muss der Patient in die Klinik, um ihm das Hydrocortison ggf. vorübergehend über die Vene

zu verabreichen. Auch im Alltag können sich besondere Stresssituationen ergeben (Sport, Prüfung, u.a.). Es ist wichtig, die Dosierung flexibel zu handhaben und in solchen vorhersehbaren Situationen das Hydrocortison vorübergehend zu steigern.

- **ADH** wird als Tablette oder über die Nasenschleimhaut mittels Spray ca. 2-3 mal / Tag eingenommen. Bei großer Urin- oder Trinkmenge muss die Dosis eher gesteigert werden. Bei Wassereinlagerungen im Gewebe muss die Dosis eher vermindert werden. Die richtige Dosis wird im Alltag anhand der Trinkmenge und nicht anhand von Laborwerten bestimmt. Die „richtige Dosis“ kann sich häufig ändern, insbesondere wenn die Aufnahme über die Nasenschleimhaut z.B. bei Schnupfen verändert ist.
- **Sexualhormon** (Testosteron beim Mann) wird zur Einleitung und während der Pubertät über regelmäßige intramuskuläre Injektionen verabreicht. Im Erwachsenenalter kann die tägliche Testosterongabe mittels Pflaster oder Testosteroncreme über die Haut erfolgen. Die Hoden bleiben bei einer Testosterongabe so klein wie vor der Pubertät. Um Fruchtbarkeit zu erzielen, muss die Therapie im Jugendlichen- oder Erwachsenenalter auf regelmäßige Gaben des „stimulierenden Hormons“ umgestellt werden (s.o.).
- **Sexualhormone** (Östrogene und Gestagene bei der Frau) werden in Form von Tabletten bzw. für Östrogen auch in Form von Tropfen täglich genommen. Am Ende der Pubertät wird eine „Pille“ genommen, die durch den Gestagenanteil zu Menstruationsblutungen führt. Um Fruchtbarkeit zu erzielen, muss die Therapie im Jugendlichen- oder Erwachsenenalter auf regelmäßige Gaben des „stimulierenden Hormons“ umgestellt werden (s.o.).

**Die verfügbaren Präparate sind sicher. Regelmäßige endokrinologische Kontrolluntersuchungen sind notwendig. Immer den Notfallausweis dabei haben!**



# AUFKLÄRUNGSBOGEN FÜR ERZIEHUNGSBERECHTIGTE UND PATIENTEN:

## Prospektive, multizentrische Untersuchung von Kindern und Jugendlichen mit Kraniopharyngeom – KRANIOPHARYNGEOM 2007

Studienleiter: Prof. Dr. med. Hermann Müller, Klinik für Allgemeine Kinderheilkunde, Hämatologie/Onkologie, Zentrum für Kinder- und Jugendmedizin, Klinikum Oldenburg gGmbH, Rahel-Straus-Straße 10, 26133 Oldenburg, Tel.: 0441-403-2072, Fax: 0441-403-2789, E-Mail: kikra.doku@klinikum-oldenburg.de  
www.klinikum-oldenburg.de

Patient/in:

geb. am

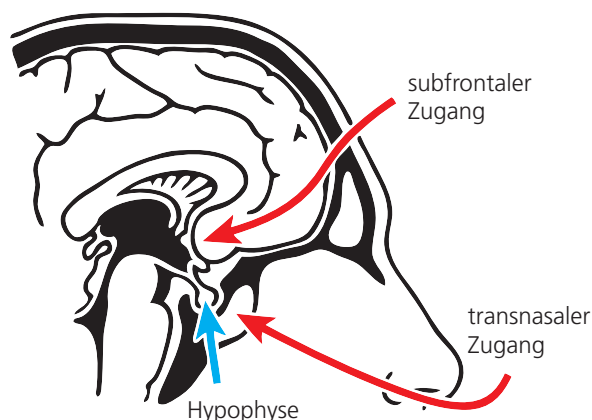
Bei Ihnen/Ihrem Kind wurde die Diagnose eines Kraniopharyngeoms gestellt. Das Kraniopharyngeom ist eine Fehlbildung, die von Gewebe ausgeht, das in seiner Entwicklung bereits embryonal d.h. noch vor der Geburt gestört wurde. Die Gründe für diese Störung sind bislang nicht bekannt. Der auf kernspintomographischen Bildern sichtbare Tumor ist also keine bösartige Geschwulst sondern eine Art Fehlbildung. Allerdings liegt das Kraniopharyngeom in direkter Nähe zu Gehirnanteilen, die sehr wichtig sind für die körperliche und geistige Entwicklung. Die Nähe zum Sehnerv kann zu Sehbeeinträchtigungen bis hin zum Sehverlust führen. Benachbarte Hirnanteile wie Hirnanhangdrüse (Hypophyse) und Hypothalamus sind für die Bildung vieler Hormone verantwortlich, die für Wachstum, Gewichtsregulation, Pubertätsentwicklung und Flüssigkeitshaushalt verantwortlich sind. Häufig bestehen die ersten Beschwerden der Patienten in Ausfallerscheinungen dieser Hormone, die durch das Kraniopharyngeom hervorgerufen werden. Darüber hinaus werden in direkter Nachbarschaft zum Kraniopharyngeom Eiwei-

ße im Gehirn gebildet, die für den Tag-Nacht-Rhythmus, die Konzentrationsfähigkeit und das Essverhalten der Patienten eine wichtige Rolle spielen.

Die Behandlung eines Kindes oder Jugendlichen mit neu diagnostiziertem Kraniopharyngeom wird meist die Operation sein. Die Entscheidung über das operative Vorgehen (wie und wieviel operiert / entlastet werden soll) wird der Sie betreuende Arzt / Neurochirurg mit Ihnen besprechen. Sie werden darüber aufgeklärt werden, dass das Kraniopharyngeom häufig nicht ganz entfernt werden kann, weil sonst schwere Schäden an den benachbarten Gehirnanteilen zu befürchten sind. Andererseits gibt es auch Kraniopharyngeome, die trotz kompletter Entfernung wiederauftreten. Sollten Teile des Kraniopharyngeoms operativ nicht zu entfernen sein, so muss die Durchführung einer Bestrahlungstherapie nach der Operation erwogen werden.

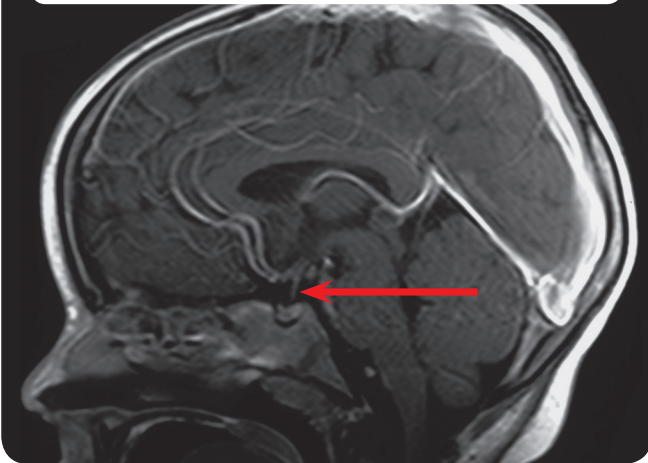
Bis auf wenige Fälle, in denen die Hirnanhangdrüse (Hypophyse und Hypophysenstiel) nicht entfernt werden musste, werden Sie/ wird Ihr Kind nach der Operation regelmäßig und lebenslang Hormone in Form von Tabletten, Nasentropfen oder subkutanen Spritzen nehmen müssen. Ungefähr die Hälfte aller Patienten mit Kraniopharyngeom entwickeln nach der Behandlung ein z.T. erhebliches Übergewicht. Beeinträchtigungen des Sehvermögens, die vor Operation bestehen, bilden sich häufig nicht zurück. Störungen der Gedächtnisleistung und der Aufmerksamkeit werden bei Kraniopharyngeompatienten beschrieben. Da bislang ungeklärt ist, inwieweit die Behandlung der Patienten o.g. Folgeerkrankungen verhindert oder möglicherweise noch verstärkt, erheben wir Daten zur Behandlung und zur Gesundheit nach Abschluss der Therapie. Ziel unserer Untersuchung ist es, Aussagen darüber zu machen, welche Form der Behandlung die effektivste und gleichzeitig schonenste für Kinder und Jugendliche

Abb. 1: operative Zugangswege

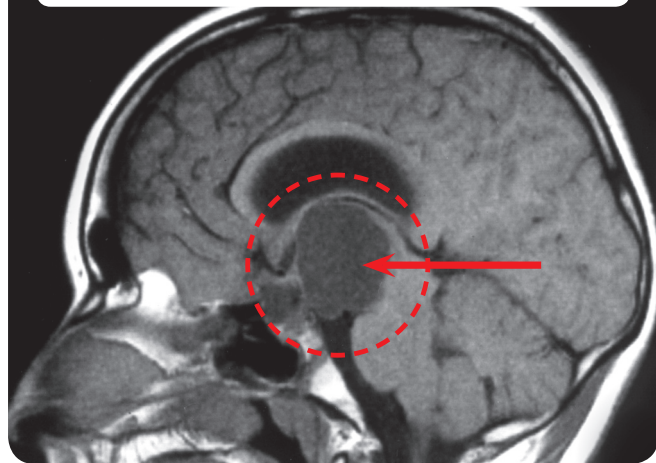




**Abb. 2:** Kernspintomographie (MRT) des Kopfes eines Patienten mit normaler Hypophyse



**Abb. 3:** Kernspintomographie (MRT) des Kopfes eines Patienten mit Kraniopharyngeom



mit dieser Erkrankung ist. Wir wollen Daten zur Diagnostik, Therapie und Nachsorge erheben und auswerten. Ihr Einverständnis zur Datenverarbeitung wird mit einem gesonderten Formblatt schriftlich erbeten. Um diese Informationen über die Gesundheit und das Befinden nach der Behandlung zu erhalten, bedarf es regelmäßiger Nachuntersuchungen. Diese Nachuntersuchungen erfolgen für alle Patienten drei Monate nach Operation/Behandlung und anschließend in jährlichem Abstand in der Klinik am Heimatort. Die Nachuntersuchungen beinhalten:

- körperliche Untersuchung und Messung,
- Kernspintomographische Bilder des Kopfes,
- Augenärztliche Untersuchung,
- Testungen/Fragebögen zur Intelligenzentwicklung, Konzentrationsfähigkeit, Essverhalten und gesundheitsbezogenen Lebensqualität (entsprechende Fragebögen werden Ihnen in jährlichem Abstand zugehen bzw. vom behandelnden Arzt ausgehändigt werden mit der Bitte, diese ausgefüllt an die Studienleitung zurückzusenden).
- Neuropsychologische Untersuchungen erfolgen in jährlichen Abständen in der betreuenden Klinik,
- Blutuntersuchungen zu Hormonspiegeln.

**Wenn bei Ihrem Kind das Kraniopharyngeom nur teilweise entfernt werden konnte und Ihr Kind bei Operation 5 Jahre oder älter war, möchten wir Ihnen einen Vorschlag zur weiteren Behandlung machen. Zu Ihrer Information verweisen wir auf unser spezielles Aufklärungsformular auf den folgenden Seiten.**

Über mögliche Risiken der Verwendung von Kontrastmittel bei der kernspintomographischen Untersuchung werden Sie vom zuständigen (Neuro-) Radiologen aufgeklärt. Die Bestimmung des Knochenalters, sowie der Körperzusammensetzung ist mit einer geringen Strahlenbelastung behaftet. Die Untersuchung der Körperzusammensetzung mittels DEXA empfehlen wir für Patienten, die eine ausgeprägtes Übergewicht nach Operation entwickeln. Die Untersuchung der Körperzusammensetzung beinhaltet eine geringe Strahlenbelastung, die in etwa der einer Handröntgenaufnahme vergleichbar ist. Das Knochenalter wird jährlich aufgrund einer Röntgenaufnahme der linken Hand bestimmt. Die Knochenalterbestimmung ist wichtig, um die körperliche Entwicklung und das Wachstum Ihres Kindes zu beurteilen und ggf. Störungen frühzeitig zu erkennen und zu behandeln. Sämtliche Untersuchungen sind nicht schmerzhaft.

Die Zusammenhänge zwischen dem häufig drohenden Übergewicht und der Kraniopharyngeomkrankung sind nur unzureichend bekannt. Die Behandlung der Fettsucht ist sehr schwierig. Um die Zusammenhänge besser zu verstehen und vielleicht in Zukunft auch Behandlungsmöglichkeiten anbieten zu können, wollen wir einen Teil des





operativ entnommenen Kraniopharyngeomgewebes bzw. punktierte Zystenflüssigkeit und gleichzeitig entnommene Blutproben auf Faktoren untersuchen, die möglicherweise für das Übergewicht verantwortlich sind.

Die Auswertung erfolgt unter voller Wahrung der ärztlichen Schweigepflicht und des Datenschutzes. Ihr Einverständnis zu der Datenverarbeitung ist freiwillig. Für den

Fall, dass Sie Ihre Mitwirkung versagen, entsteht Ihnen bzw. Ihrem Kind daraus kein Nachteil. Sie können Ihr Einverständnis jederzeit widerrufen.

_____	_____
Sorgeberechtigte/r	Datum
_____	_____
Patient/in	Datum
_____	_____
Gesprächsführende/r Arzt/Ärztin	Datum
_____	_____
Zeuge/Zeugin	Datum







# PATIENTEN EINES ALTERS 5 JAHRE ODER ÄLTER NACH INKOMPLETTER RESEKTION

2.

## Aufklärungsbogen zur Randomisation für Erziehungsberechtigte und Patienten > 14 Jahre: Prospektive, multizentrische Untersuchung von Kindern und Jugendlichen mit Kraniopharyngeom – KRANIOPHARYNGEOM 2007

Studienleiter: Prof. Dr. med. Hermann Müller, Klinik für Allgemeine Kinderheilkunde, Hämatologie/Onkologie, Zentrum für Kinder- und Jugendmedizin, Klinikum Oldenburg gGmbH, Rahel-Straus-Straße 10, 26133 Oldenburg, Tel.: 0441-403-2072, Fax: 0441-403-2789, E-Mail: kikra.doku@klinikum-oldenburg.de  
www.klinikum-oldenburg.de

Patient/in:

geb. am

Bei Ihnen/Ihrem Kind wurde die Diagnose eines Kraniopharyngeoms gestellt. Das Kraniopharyngeom ist eine Fehlbildung, die von Gewebe ausgeht, das in seiner Entwicklung bereits embryonal d.h. noch vor der Geburt gestört wurde. Die Gründe für diese Störung sind bislang nicht bekannt. Der auf kernspintomographischen Bildern sichtbare Tumor ist also keine bösartige Geschwulst sondern eine Art Fehlbildung. Allerdings liegt das Kraniopharyngeom in direkter Nähe zu Gehirnteilen, die sehr wichtig sind für die körperliche und geistige Entwicklung. Die Nähe zum Sehnerv kann zu Sehbeeinträchtigungen bis hin zum Sehverlust führen. Benachbarte Hirnanteile wie Hirnanhangdrüse (Hypophyse) und Hypothalamus sind für die Bildung vieler Hormone verantwortlich, die für Wachstum, Gewichtsregulation, Pubertätsentwicklung und Flüssigkeitshaushalt verantwortlich sind. Häufig bestehen die ersten Beschwerden der Patienten in Ausfallserscheinungen dieser Hormone, die durch das Kraniopharyngeom hervorgerufen werden. Darüber hinaus werden in direkter Nachbarschaft zum Kraniopharyngeom Eiweiße im Gehirn gebildet, die für den Tag-Nacht-Rhythmus, die Konzentrationsfähigkeit und das Essverhalten der Patienten eine wichtige Rolle spielen.

### Das Kraniopharyngeom konnte leider nicht ganz entfernt werden in der Operation.

Die Behandlung eines Kindes oder Jugendlichen mit neu diagnostiziertem Kraniopharyngeom ist meist die Operation. Die Entscheidung über das operative Vorgehen (wie und wie viel operiert/entlastet werden kann) wurde vom Neurochirurgen, der Sie/Ihr Kind operierte, verantwortungsvoll während der Operation getroffen. Im ersten Moment erscheint es enttäuschend, dass das Kraniopharyngeom bei Ihnen/Ihrem Kind nicht ganz

operativ entfernt werden konnte. Aber wir wissen aus Untersuchungen, dass komplette Entfernungen häufig zu Verletzungen des benachbarten Hirngewebes führen können, die zu Folgeerkrankungen führen, für die keine wirksame Behandlung verfügbar ist. Insofern erfolgte die nur teilweise Entfernung des Kraniopharyngeoms, um diese Folgeerkrankungen aufgrund von operativ bedingten Verletzungen zu vermeiden.

### Was bedeutet der noch vorhandene Tumorrest des Kraniopharyngeoms für die weitere Gesundheit und Entwicklung Ihres Kindes?

Sollten Teile des Kraniopharyngeoms operativ nicht zu entfernen sein, so kann die Durchführung einer erneuten Operation, eine Bestrahlungstherapie oder weiteres Abwarten erwogen werden. Eine erneute Operation hat ein hohes Risiko, da zum einen nach der Erstoperation Narben entstehen, die es dem Operateur schwerer machen, in einer weiteren Operation die komplette Entfernung zu erzielen. Eine Strahlentherapie bietet die Möglichkeit, ein weiteres Wachstum des Tumorrestes möglichst effektiv zu verhindern. Das abwartende Verhalten hat den Vorteil, dass man erst bei weiterem Wachstum des Tumorrestes eine Entscheidung zur Behandlung treffen kann/muss.

### Welche Entscheidung zur Behandlung bei verbliebenem Tumorrest ist nun zu empfehlen?

Diese Frage ist aufgrund unserer heutigen Kenntnisse und der Ergebnisse vorangegangener Untersuchungen nicht sicher zu beantworten. Eine direkt nach der ersten Operation durchgeführte Bestrahlung des verbliebenen Resttumors hätte den Vorteil, dass ein weiteres Tumorstadium





tum und damit weitere Operationen vermieden werden. In Voruntersuchungen musste festgestellt werden, dass Patienten mit gravierenden Spätfolgen und Begleiterkrankungen mehr operative Eingriffe hinter sich hatten, als Patienten, die kaum unter Folgeerkrankungen litten. Bei Tumorwachstum würde die Bestrahlung darüber hinaus die wichtigste Behandlungsmöglichkeit darstellen.

Andererseits ist das Kraniopharyngeom eine Fehlbildung und kein bösartiger Krebs. Insofern ist es schwierig voraus zu sehen, ob der verbliebene Resttumor in Zukunft (wieder) wachsen wird. In der wissenschaftlichen Literatur wird die Wahrscheinlichkeit eines Wachstums des Tumorrestes auf lange Sicht zwischen 80% und 100% angegeben. In eigenen Untersuchungen haben wir ein Wachstum des Tumorrestes innerhalb der ersten vier Jahre nach Operation bei der Hälfte der Patienten festgestellt.

### Was würden wir Ihnen hinsichtlich der weiteren Therapie vorschlagen?

Wir möchten Ihnen vorschlagen, die Frage des Zeitpunktes der Strahlentherapie bei Vorliegen eines Tumorrestes nach Operation randomisiert zu untersuchen. Was bedeutet eine Randomisation für Sie/Ihr Kind und die weitere Therapie? Da wir Ihnen keine fundierte Empfehlung geben können, ob es besser wäre, sofort nach inkompletter Operation oder erst bei weiterem Wachstum des Tumorrestes zu bestrahlen, möchten wir diese Frage wissenschaftlich untersuchen. Bei dieser randomisierten Untersuchung würden wir, wie bei allen anderen Tumorerkrankungen üblich und mit Ihrer Zustimmung, die Entscheidung, wann die Bestrahlung des Tumorrestes erfolgen soll per Zufallsentscheid treffen. Nur so können wir mit Ihrer Hilfe in einigen Jahren die Frage beantworten, welcher Zeitpunkt der optimale ist für die Strahlentherapie eines Tumorrestes nach inkompletter Operation des Kraniopharyngeoms. Die Zufallsentscheidung betrifft den Zeitpunkt, an dem eine Strahlentherapie des Tumorrestes durchgeführt wird. Die durchzuführende Strahlentherapie ist bei bestehendem Tumorrest eine anerkannte und effektive Therapie, die weitere Folgeerkrankungen verhindern kann. Der Zeitpunkt, wann diese effektive Therapie zum Einsatz kommen soll, ist bislang unklar und würde durch Zufallsentscheidung bestimmt werden.

Für Patienten, die in die Gruppe mit früher Strahlentherapie nach Operation randomisiert werden, besteht die Möglichkeit, dass eine Bestrahlung auch in den Fällen durchgeführt wird, bei denen kein Wachstum des verbliebenen Tumorrestes auftritt. Untersuchungen haben allerdings gezeigt, dass dies auf lange Sicht nur auf weniger als 10% der Patienten zutrifft. Das geringe Risiko, dass in wenigen Fällen eine Bestrahlung durchgeführt wird, die im Nachhinein nicht notwendig gewesen wäre, ist aber gegenüber dem Risiko abzuwägen, dass eine späte Bestrahlung oder Operation bei Tumorwachstum eine ausgedehntere Therapie mit möglichen negativen Auswirkungen auf die Gesundheit und Heilungschancen nach sich ziehen kann.

### Welche Vorteile hat eine Randomisation für Ihr Kind und für die wissenschaftliche Untersuchung?

Die Randomisation, d.h. die Zufallsentscheidung hinsichtlich des Zeitpunkts der Strahlentherapie für Sie/Ihr Kind nach inkompletter Entfernung des Kraniopharyngeoms hat in Anbetracht der aktuellen Kenntnisse aus internationalen Untersuchungen keinen Nachteil. Niemand weiß, welcher Zeitpunkt für die Strahlentherapie der optimale wäre, um Folgeerkrankungen zu vermeiden. Untersuchungen in der Vergangenheit deuten darauf hin, dass die Lebensqualität bestrahlter Patienten mit Kraniopharyngeom nicht niedriger war, als die Lebensqualität nicht bestrahlter Patienten. Um heraus zu finden, welcher Zeitpunkt der beste wäre, um die notwendige Bestrahlung durchzuführen, ist eine Zufallsentscheidung für die wissenschaftliche Untersuchung notwendig. Nur so ist es möglich, in einer Untersuchung heraus zu finden, welche Empfehlung hinsichtlich der Bestrahlung gegeben werden kann.

Für den Fall, dass Sie/Ihr Kind in den Therapiearm mit direkt an die Operation anschließender Bestrahlung randomisiert werden/wird, ist sichergestellt, dass die Planung und Durchführung der Bestrahlung durch ein Referenzzentrum mitbeurteilt und geprüft wird, damit die Bestrahlung höchsten Qualitätsstandards entspricht. Die gleichen Qualitätsstandards und Beurteilung durch das Referenzzentrum für Strahlentherapie sind gewährleistet, wenn Sie/Ihr Kind in den Behandlungsarm mit späterer Bestrahlung randomisiert werden/wird.





# 2.

## Gibt es Nachteile hinsichtlich der Behandlung für Ihr Kind, die bei Randomisation entstehen?

Es entstehen Ihnen/Ihrem Kind keine Nachteile hinsichtlich der Behandlung durch die Teilnahme an der Randomisierung!

Wenn Sie weitere Fragen zur geplanten Randomisation haben, stehen wir Ihnen für Rückfragen gerne zur Verfügung.

### Prof. Dr. Hermann Müller, Studienleiter KRANIOPHARYNGEOM 2007,

Zentrum für Kinder- und Jugendmedizin  
Klinikum Oldenburg gGmbH  
Rahel-Straus-Straße 10, 26133 Oldenburg  
Tel.: 0441-403-2072  
Fax: 0441-403-2789  
E-Mail: [kikra.doku@klinikum-oldenburg.de](mailto:kikra.doku@klinikum-oldenburg.de)  
[www.klinikum-oldenburg.de](http://www.klinikum-oldenburg.de)

_____	_____
Sorgeberechtigte/r	Datum
_____	_____
Patient/in	Datum
_____	_____
Gesprächsführende/r Arzt/Ärztin	Datum
_____	_____
Zeuge/Zeugin	Datum





# PATIENTEN EINES ALTERS 5 JAHRE ODER ÄLTER NACH INKOMPLETTER RESEKTION

## Aufklärungsbogen zur Randomisation für Patienten von 7–13 Jahre: Prospektive, multizentrische Untersuchung von Kindern und Jugendlichen mit Kraniopharyngeom – KRANIOPHARYNGEOM 2007

Studienleiter: Prof. Dr. med. Hermann Müller, Klinik für Allgemeine Kinderheilkunde, Hämatologie/  
Onkologie, Zentrum für Kinder- und Jugendmedizin, Klinikum Oldenburg gGmbH, Rahel-Straus-Straße 10,  
26133 Oldenburg, Tel.: 0441-403-2072, Fax: 0441-403-2789, E-Mail: kikra.doku@klinikum-oldenburg.de  
www.klinikum-oldenburg.de

Patient/in:

geb. am

Lieber Patient, liebe Patientin,

es ist Dir bekannt, dass Du an einer Geschwulst (Gewebe, das da nicht hingehört) leidest, die man Kranio-pharyngeom nennt. Das ist ein schwieriges Wort. Deswegen nennen wir das Kranio-pharyngeom einfach Kranio, so wie es auch die meisten Patienten nennen. Das Kranio ist keine Krebserkrankung und hat daher auch nicht die bösartigen Eigenschaften von Krebsgeschwulsten. Man weiß bis heute nicht, warum die Geschwulst entsteht. Es ist aber sicher, dass weder Du noch irgendjemand anderes etwas falsch gemacht hat, was dann zu der Entstehung der Geschwulst geführt hat. Das Kranio ist eine Fehlbildung, die wahrscheinlich ganz früh, zum Teil schon vor der Geburt entsteht. Das Kranio ist eine sehr seltene Erkrankung. In Deutschland erkranken ungefähr 30 Kinder und Jugendliche pro Jahr daran.

Trotzdem muss man das Kranio als Erkrankung sehr ernst nehmen. Das Kranio liegt nämlich im Kopf hinter den Augen an einem Ort, wo sich viele wichtige Teile des Gehirns befinden. In direkter Nachbarschaft zum Kranio liegt der Sehnerv, mit dem man sieht. Die Hirnanhangdrüse liegt auch direkt neben dem Kranio. In dieser Drüse werden Hormone gebildet, die man braucht, um zu wachsen, in die Pubertät zu kommen und genügend Energie zu haben, um fit zu sein. Möglicherweise hattest Du schon solche Beschwerden, bevor das Kranio festgestellt wurde. Das kam wahrscheinlich daher, dass das Kranio gewachsen war und auf die Drüse und den Sehnerv gedrückt hat.

### Das Kranio konnte in der Operation leider nicht ganz entfernt werden.

Bei der Operation ist es nicht gelungen, das Kranio ganz heraus zu operieren. Im ersten Moment war das sicher eine Enttäuschung für Dich und Deine Eltern. Aber Du musst Dir klar machen, dass es zu gefährlich gewesen wäre, das Kranio ganz heraus zu schneiden. Weil viele wichtige Organe neben dem Kranio liegen, muss man ganz vorsichtig operieren, um nichts in der Nachbarschaft zu verletzen. Wenn das Kranio in die Nachbarschaft eingewachsen war, kann man die Geschwulst nicht ganz heraus schneiden, ohne dass die wichtigen Organe in der Nachbarschaft verletzt werden. Wir hoffen, dass Du verstehst, dass man das Kranio deswegen nicht ganz entfernen konnte, weil alle wollen, dass es Dir nach der Operation gut geht.

### Was wird jetzt mit dem Rest des Kranios?

Erst mal ist es wichtig, dass Du Dich gut erholst von der Operation. Aber wir müssen uns schon Gedanken machen, was mit dem Rest des Kranios passieren wird. Bei anderen Patienten hat man gesehen, dass der Rest des Kranios sehr häufig wieder anfängt zu wachsen. Deswegen ist es wichtig, gemeinsam mit Dir, Deinen Eltern und den Ärzten zu überlegen, was wir tun sollen.

Wenn noch ein Rest des Kranios nach der Operation geblieben ist, so kann man noch mal versuchen zu operieren. Eine weitere Operation ist meist nicht einfach. Nach der ersten Operation entstehen neben dem Kranio Narben, die es schwerer machen, im zweiten Versuch die Geschwulst ganz zu entfernen. Man kann den Rest des Kranios auch mit Strahlen behandeln ohne noch mal zu operieren. Bei einer Behandlung mit Strahlen werden von







# 2.

außen Röntgenstrahlen in den Kranioest gestrahlt.

Die Strahlen machen das Gewebe des Kranios kaputt. Du kennst vielleicht eine ähnliche Situation von Röntgenaufnahmen oder dem Computertomogramm (CT), die durchgeführt wurden, um Bilder zu machen.

Bei einer Bestrahlung werden die Röntgenstrahlen sehr viel höher dosiert, so dass der bestrahlte Rest danach nicht mehr wachsen kann. Du musst bei der Bestrahlung eigentlich nur für eine Minute ruhig liegen und darfst Dich nicht bewegen. Die Bestrahlungstherapie wird allerdings ca. 5-6 Wochen dauern, mit jeweils einer Bestrahlung pro Tag. Man bestrahlt nur den Kranioest.

### Wann sollen wir anfangen mit der Strahlenbehandlung?

Wann man den Rest des Kranios am besten mit Strahlen behandelt, weiß niemand genau. Die einen sagen, dass es besser ist, bald mit Strahlen zu behandeln, damit der Rest nicht wieder wächst. Wir wissen, dass ein zu langes Warten und mögliche weitere Operationen nicht so gut sind für Deine Gesundheit. Eine weitere Möglichkeit wäre, zu warten bis der Rest des Kranios wieder wächst und dann die Strahlentherapie durchzuführen. Was nun die bessere Entscheidung ist, weiß im Moment niemand. Deswegen wäre es auch viel verlangt, wenn Du das entscheiden solltest.

### Unser Vorschlag

Da es keine sicheren Erfahrungen gibt, wann der beste Zeitpunkt wäre, würden wir den Zufall entscheiden lassen. Eine solche Zufallsentscheidung (auch Randomisation genannt) machen wir, um dann in Zukunft besser zu wissen, wann der beste Zeitpunkt wäre. Die Strahlenbehandlung ist in jedem Fall die Gleiche und wird in beiden Fällen gleich gut gemacht. Wir würden nur entscheiden, wann sie stattfindet. Entweder würden wir entscheiden, dass relativ bald (4 Monate) nach der letzten Operation die Strahlenbehandlung begonnen wird, oder die Strahlentherapie wird erst später nach neuen Bildern bei Wachstum des Kranioestes beginnen.

### Gibt es Vorteile oder Nachteile?

Nein. Es gibt keine Vor- oder Nachteile – egal, wie die Entscheidung zum Beginn der Strahlentherapie getroffen wird.

Wenn Du weitere Fragen hast, wende Dich bitte an Deine Ärzte oder melde Dich per Tel., Fax oder E-Mail:

**Prof. Dr. Hermann Müller,**  
**Studienleiter KRANIOPHARYNGEOM 2007,**  
Zentrum für Kinder- und Jugendmedizin  
Klinikum Oldenburg gGmbH  
Rahel-Straus-Straße 10, 26133 Oldenburg  
Tel.: 0441-403-2072  
Fax: 0441-403-2789  
E-Mail: [kikra.doku@klinikum-oldenburg.de](mailto:kikra.doku@klinikum-oldenburg.de)  
[www.klinikum-oldenburg.de](http://www.klinikum-oldenburg.de)

_____	_____
Sorgeberechtigte/r	Datum
_____	_____
Patient/in	Datum
_____	_____
Gesprächsführende/r Arzt/Ärztin	Datum
_____	_____
Zeuge/Zeugin	Datum



# INFORMATIONSBLAG TIL PÅRØRENDE OG PATIENTER:

## Prospektivt multicenterstudie af børn og unge med kraniefaryngeom – CRANIOPHARYNGIOMA 2007

Studieleder: Prof. Dr. med. Hermann Müller, Klinik für Allgemeine Kinderheilkunde, Hämatologie/  
Onkologie, Zentrum für Kinder- und Jugendmedizin, Klinikum Oldenburg gGmbH, Rahel-Straus-Straße 10,  
26133 Oldenburg, Tlf.: +49 441 403-2072, Fax: +49 441 403-2789, E-mail: kikra.doku@klinikum-oldenburg.de  
www.klinikum-oldenburg.de

Patient:

født den

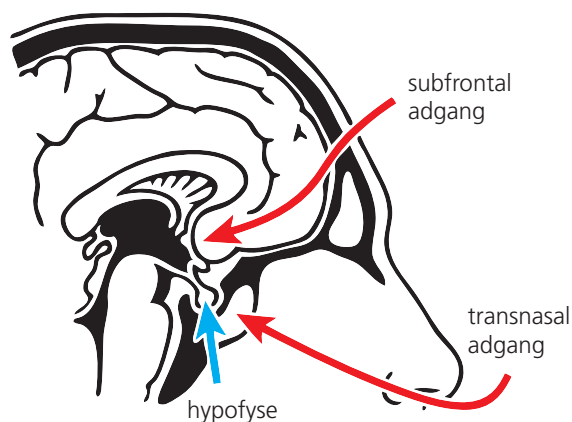
Dit barn er diagnosticeret med kraniefaryngeom. Kraniefaryngeomet er en misdannelse, der kommer fra væv, der blev misdannet under dets udvikling; måske allerede på fosterstadiet. Årsagerne til denne defekt er stadig ukendte. Den tumor der ses på en magnetisk resonansskanning er derfor ikke en ondartet svulst, men mere en slags misdannelse. Kraniefaryngeomet ligger imidlertid meget tæt på hjernestrukturer, der er meget vigtige for fysisk og mental udvikling. Beliggenheden tæt på synsnerverne kan føre til nedsat syn og måske blindhed. Tilstødende hjernestrukturer som hypofysen og hypotalamus'en er ansvarlige for produktionen af mange hormoner, som hver for sig er ansvarlige for vækst, vægtregulering, udvikling i puberteten og væskebalance. De første symptomer på et kraniefaryngeom viser sig ofte som mangler i disse hormoner. I tillæg opbygges proteiner i direkte nærhed af kraniefaryngeomet, og disse spiller en vigtig rolle i patienternes døgnrytme, koncentrationsevne og spisevaner.

Behandlingen af et barn eller en ung person med nyligt diagnosticeret kraniefaryngeom er oftest operation. Din læge/neurokirurg vil tale med dig om det kirurgiske indgreb (hvordan og hvor meget bør der opereres/fjernes). Du vil blive informeret om, at kraniefaryngeomet ofte ikke kan fjernes fuldstændigt, fordi tilstødende hjernestrukturer ville udsættes for alvorlige skader derved. På den anden side er der kraniefaryngeomer, der genopstår på trods af total fjernelse. Hvis dele af kraniefaryngeomet ikke kan fjernes kirurgisk, skal en eventuel strålebehandling efter operationen overvejes.

Med undtagelse af enkelte tilfælde, hvor hypofysen (hypofyse og hypofysetilk) ikke skal fjernes, skal du/dit barn have hormoner i form af piller, næsedråber eller subkutane indsprøjtninger resten af livet. Omkring halvdelen af alle kraniefaryngeom-patienter bliver meget overvægtige efter behandling. Forringet syn, som optræder inden operationen, vil ofte være vedvarende. Nogle kraniefaryngeom-patienter har svækket hukommelse og opmærksomhed.

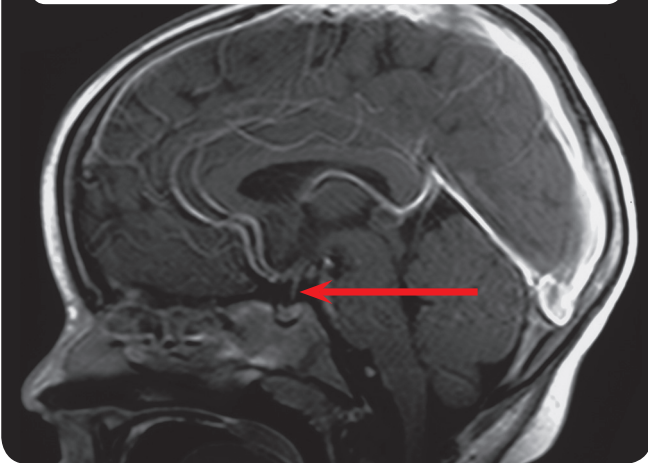
Da det stadig er usikkert, i hvilken grad behandling af patienter forhindrer eller sågar forværrer de førnævnte følgesygdomme, indsamler vi oplysninger om behandling og sundhedstilstand efter endt behandling. Målet med vores studie er at afgøre, hvilke behandlingsformer der er mest effektive, og samtidig mest skånsomme for børn og unge med denne sygdom. Vi ønsker at indsamle og analysere oplysninger om diagnoser, behandling og postoperativ pleje. Vi beder om din skriftlige tilladelse til indsamling og bearbejdning af disse oplysninger på en særlig blanket. Regelmæssige opfølgende undersøgelser er nødvendige for at få disse oplysninger om sundheds- og almentilstand efter behandlingen. Disse opfølgende undersøgelser udføres for alle patienter tre måneder efter operation/behandling, og derefter én gang årligt på eget sygehus. De opfølgende undersøgelser omfatter:

Fig. 1: Kirurgiske adgange

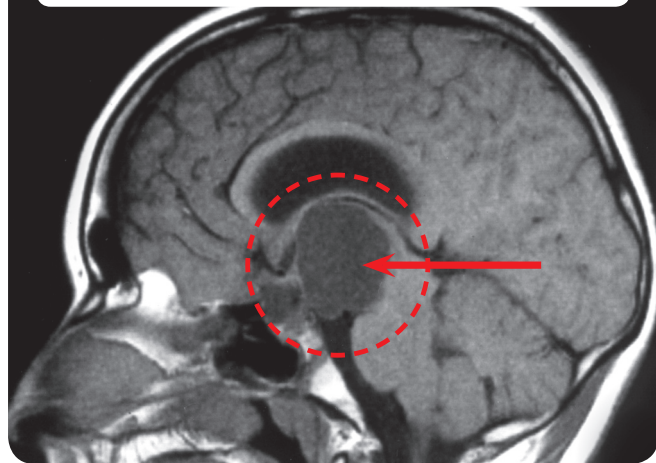




**Fig. 2:** Magnetisk resonans imaging (MRI) af hovedet af patient med normal hypofyse



**Fig. 3:** Magnetisk resonans imaging (MRI) af hovedet af patient med kraniefaryngeom



- Almindelig kropsundersøgelse og måling.
- Magnetisk resonansskanning af hovedet.
- Undersøgelse hos en øjenlæge.
- Tests/spørgeskemaer om mental udvikling, koncentrationsevne, spisevaner og sundhedsrelateret livskvalitet (du vil modtage de aktuelle spørgeskemaer hvert år, eller du vil få dem af din praktiserende læge, samtidig med at du vil blive bedt om at udfylde dem og sende dem tilbage til studielederen).
- Der bliver udført neuropsykologiske undersøgelser på den tilsynsførende klinik.
- Blodprøver for at bestemme hormonniveauer.

**Hvis dit barns kraniefaryngeom kun kan fjernes delvist, og dit barn var 5 år eller ældre ved operationen, anbefaler vi yderligere behandling. Yderligere oplysninger om dette kan findes på vores særlige oplysningsblad på de følgende sider.**

Den ansvarlige (neuro-)radiolog vil informere dig om de mulige ricisi ved brugen af kontraststoffer under MRI (magnetisk resonansskanning). Knogle- og kropssammensætning bestemmes med hjælp af en svag røntgenbestråling. Vi anbefaler at bruge DEXA til bestemmelse af kropssammensætning på patienter, der bliver tydeligt overvægtige efter operationen. Ved bestemmelse af kropssammensætningen anvendes en svag dosis røntgenstråler, som svarer nogenlunde til at få taget røntgenbillede af en hånd. Knoglealderen bestemmes én gang årligt ud fra et røntgenbillede af venstre hånd. Bestemmelse af knoglealder er vigtig, for at kunne vurdere dit barns udvikling og vækst, og for omgående at kunne identificere og behandle enhver sygdom, der måtte opstå. Alle disse tests er smertefri.

Sammenhængene mellem den ofte opstående overvægt og kraniefaryngeom ved man stadig kun meget lidt om. Behandlingen af overvægt er meget vanskelig. For bedre at kunne forstå sammenhængene og måske endda kunne tilbyde behandlingsmuligheder i fremtiden, ønsker vi at undersøge en del af det bortopererede kraniefaryngeom-væv, eller aftappet væske fra punkterede cyster, og samtidigt tage blodprøver for faktorer der kunne være





ansvarlige for overvægt.

Disse analyser udføres med fuld hensyntagen til den lægelige tavshedspligt og med fuld beskyttelse af personlige oplysninger. Det er frivilligt, om du vil give dit samtykke til indsamling og bearbejdning af disse oplysninger. Hvis du ikke vil deltage, vil det ikke være til skade for dit barn. Du kan til enhver tid trække dit samtykke tilbage.

<hr/>	<hr/>
Forældre eller værge	Dato
<hr/>	<hr/>
Patient	Dato
<hr/>	<hr/>
Informerende læge	Dato
<hr/>	<hr/>
Vidne	Dato







# PATIENTER PÅ 5 ÅR ELLER MERE EFTER FULDSTÆNDIG TILBAGESKÆRING

3.

## Informationsblad om randomisering til pårørende og patienter over 14 år: Prospektivt multicenterstudie af børn og unge med kraniefaryngeom – CRANIOPHARYNGIOMA 2007

Studieleder: Prof. Dr. med. Hermann Müller, Klinik für Allgemeine Kinderheilkunde, Hämatologie/ Onkologie, Zentrum für Kinder- und Jugendmedizin, Klinikum Oldenburg gGmbH, Rahel-Straus-Straße 10, 26133 Oldenburg, Tlf.: +49 441 403-2072, Fax: +49 441 403-2789, E-mail: kikra.doku@klinikum-oldenburg.de  
www.klinikum-oldenburg.de

Patient:

født den

Dit barn er diagnosticeret med kraniefaryngeom. Kraniefaryngeomet er en misdannelse, der kommer fra væv, der blev misdannet under dets udvikling; måske allerede på fosterstadiet. Årsagerne til denne defekt er stadig ukendte. Den tumor der ses på en magnetisk resonansskanning er derfor ikke en ondartet svulst, men mere en slags misdannelse. Kraniefaryngeomet ligger imidlertid meget tæt på hjernestrukturer, der er meget vigtige for fysisk og mental udvikling. Beliggenheden tæt på synsnerverne kan føre til nedsat syn og måske blindhed. Tilstødende hjernestrukturer som hypofysen og hypothalamus'en er ansvarlige for produktionen af mange hormoner, som hver for sig er ansvarlige for vækst, vægtregulering, udvikling i puberteten og væskebalance. De første symptomer på et kraniefaryngeom viser sig ofte som mangler i disse hormoner. I tillæg opbygges proteiner i direkte nærhed af kraniefaryngeomet, og disse spiller en vigtig rolle i patienternes døgnrytme, koncentrationsevne og spisevaner.

### Kraniefaryngeomet kunne desværre ikke fjernes fuldstændigt under operationen.

Behandlingen af et barn eller en ung person med nyligt diagnosticeret kraniefaryngeom er oftest operation. Din læge/neurokirurg, der opererede dig/dit barn besluttede med fuld ansvarlighed under operationen, hvilken kirurgisk fremgangsmåde (hvordan og hvor meget bør der opereres/fjernes), der skulle anvendes. I første omgang lyder det skuffende, at dit/dit barns kraniefaryngeom ikke kunne fjernes fuldstændigt under operationen. Vi ved imidlertid fra tidligere studier, at en fuldstændig fjernelse ofte kan skade tilstødende hjernevæv og give følgesygdomme, som der ikke findes effektiv behandling for. Kraniefaryngeomet blev derfor kun delvist

fjernet for at undgå disse følgesygdomme, der er forårsaget af skader forbundet med operationen.

### Hvad betyder den residuale tumor af kraniefaryngeomet for dit barns fremtidige sundhed og udvikling?

Hvis dele af kraniefaryngeomet ikke kan fjernes kirurgisk, skal en ny operation, strålebehandling eller yderligere ventetid overvejes. En efterfølgende operation medfører en høj risiko, da der efter den første operation dannes arvæv, som kan gøre det vanskeligere for kirurgen at opnå en fuldstændig fjernelse i anden omgang. Strålebehandling giver mulighed for at hindre yderligere vækst i den resterende tumor, så godt som det er muligt. Fordelen ved at se tiden an, er at en beslutningen om behandling kun kan/skal tages, hvis den residuale tumor vokser yderligere.

### Hvilken behandling anbefales nu i tilfælde af en residual tumor?

Med vores viden i dag, og med resultaterne af hidtidige undersøgelser, er der ikke noget endegyldigt svar på dette spørgsmål. Fordelen ved strålebehandling af den residuale tumor umiddelbart efter den første operation, er at tumoren hindres i at vokse yderligere og at flere operationer dermed kan undgås. Det skal tages med i overvejelserne ved forudgående undersøgelser, at patienter med alvorlige langtidskonsekvenser og ledsagende sygdomme gennemgik flere operationer, end patienter som næsten ikke led af følgesygdomme. Strålebehandling er den vigtigste behandlingsform, i tilfælde af at tumoren vokser.





På den anden side er kraniefaryngeom en misdannelse og ikke en ondartet kræftsygdom. I denne sammenhæng er det vanskeligt at forudse, om den residuale tumor vil vokse (igen) i fremtiden. I den videnskabelige litteratur er langtidsprognosen for vækst i den residuale tumor angivet til at være mellem 80 og 100%. I vore egne undersøgelser har vi observeret vækst i den residuale tumor inden for de første fire år efter operation hos halvdelen af vores patienter.

### Hvad kan vi anbefale dig med hensyn til yderligere behandling?

Vi vil foreslå, at du deltager i en undersøgelse med tilfældig udvælgelse for at finde ud af det bedste tidspunkt for strålebehandling i tilfælde af en residual tumor efter operationen. Hvad betyder randomisering for dig/dit barn og den videre behandling? Da vi ikke kan give dig et velbegrundet råd om, hvorvidt det er bedst modtage strålebehandling umiddelbart efter en ufuldstændig operation, eller om du bør vente og se, om den residuale tumor vokser yderligere, vil vi meget gerne undersøge dette spørgsmål videnskabeligt. I denne randomiserede undersøgelse, som det er gældende for alle andre tumor-lidelser, og med dit samtykke, vil vi ved lodtrækning beslutte, hvornår strålebehandlingen af den residuale tumor skal påbegyndes. Kun på denne måde, og med din hjælp i årene fremover, kan vi give svar på spørgsmålet om, hvilket tidsrum der er det optimale for strålebehandling af en residual tumor efter en ufuldstændig operation af kraniefaryngeom. Den tilfældige udvælgelse afgør, i hvilket tidsrum strålebehandlingen af de residuale tumor skal udføres. Strålebehandlingen der udføres i tilfælde af en residual tumor, er en anerkendt og effektiv behandling, som kan forebygge følgesygdomme. Det er endnu usikkert, på hvilket tidspunkt der bør behandles, og dette kan kun fastslås gennem randomisering.

For patienter, som er udvalgt til at være i gruppen med tidlig strålebehandling efter operationen, er der en risiko for at strålebehandle i tilfælde, hvor der ikke er vækst i den residuale tumor. Undersøgelser viser imidlertid, at set over et længere tidsforløb vil dette ske for mindre end 10 % af patienterne. Den lille risiko der i få tilfælde er for at komme til at bestråle unødigt, skal vejes op imod den risiko, som sen bestråling eller operation i tilfælde af vækst i tumoren kan medføre i form af gennemgribende behandlinger med risiko for negativ indvirkning på helbred og chancer for at blive helbredt.

### Hvilke er fordelene ved randomisering for dit barn og for den videnskabelige undersøgelse?

Den randomisering af, dvs. lodtrækningen om, hvornår du/dit barn skal strålebehandles efter en ufuldstændig fjernelse af kraniefaryngeomet indebærer ingen risiko, set med den nuværende viden, der er baseret på internationale studier. Ingen kender det optimale tidspunkt for strålebehandling for at undgå følgesygdomme. Tidligere undersøgelser viser, at livskvaliteten hos kraniefaryngeom-patienter, som modtog strålebehandling, ikke er mindre end hos patienter, som ikke modtog strålebehandling. Af hensyn til den videnskabelige undersøgelse, er det nødvendigt med en tilfældig udvælgelse, for at finde det bedste tidspunkt for den nødvendige strålebehandling. Kun på den måde er det videnskabeligt muligt at finde ud af, hvilke anbefalinger der gives med hensyn til strålebehandling.

I tilfælde af at du/dit barn er udvalgt til den behandlingsgruppe, der skal modtage strålebehandling straks efter operationen, sikres det at planlægning og strålebehandling vurderes og kontrolleres af et kontrolcenter, så strålebehandlingen opfylder den højeste kvalitetsstandard. Kontrolcentret for strålebehandling sikrer den samme kvalitetsstandard og vurdering, hvis du/dit barn er udtaget til behandlingsgruppen, der skal strålebehandles senere.





3.

### Er der ulemper forbundet med behandlingen af dit barn, der stammer fra den randomiseringen?

Der er ingen ulemper for dig/dit barn med hensyn til behandling forbundet med en eventuel deltagelse i randomiseringen!

Hvid du har spørgsmål med hensyn til den planlagte randomisering, vil vi med glæde besvare dem.

#### Prof. Dr. Hermann Müller, Studienleiter KRANIOPHARYNGEOM 2007,

Zentrum für Kinder- und Jugendmedizin  
Klinikum Oldenburg gGmbH  
Rahel-Straus-Straße 10, 26133 Oldenburg  
Tlf.: +49 441-403-2072  
Fax: +49 441-403-2789  
E-mail: [kikra.doku@klinikum-oldenburg.de](mailto:kikra.doku@klinikum-oldenburg.de)  
[www.klinikum-oldenburg.de](http://www.klinikum-oldenburg.de)

\_\_\_\_\_

Forældre eller værge

\_\_\_\_\_

Dato

\_\_\_\_\_

Patient

\_\_\_\_\_

Dato

\_\_\_\_\_

Informerende læge

\_\_\_\_\_

Dato

\_\_\_\_\_

Vidne

\_\_\_\_\_

Dato





# PATIENTER PÅ 5 ÅR ELLER MERE EFTER UFULDSTÆNDIG TILBAGESKÆRING

## Informationsblad om tilfældig udvælgelse til patienter på 7 til 13 år: Prospektivt multicenterstudie af børn og unge med kraniefaryngeom – CRANIOPHARYNGIOMA 2007

Studieleder: Prof. Dr. med. Hermann Müller, Klinik für Allgemeine Kinderheilkunde, Hämatologie/  
Onkologie, Zentrum für Kinder- und Jugendmedizin, Klinikum Oldenburg gGmbH, Rahel-Straus-Straße 10,  
26133 Oldenburg, Tlf.: +49 441 403-2072, Fax: +49 441 403-2789, E-mail: kikra.doku@klinikum-oldenburg.de  
www.klinikum-oldenburg.de

Patient:

født den

Kære patient!

Du er klar over, at du har en svulst (væv, som ikke hører til), som kaldes et kraniefaryngeom. Det er et svært ord. Lad os derfor kalde kraniefaryngeom for kranio, for at gøre det lidt lettere. Kranio er ikke kræft, og er derfor ikke så livsfarligt som kræftsvulster. Vi ved stadig ikke, hvorfor svulsten kommer. Men det er sikkert, at den ikke er kommet, fordi du eller nogen anden har gjort noget forkert. Kranio er en misdannelse, der sandsynligvis sker meget tidligt, og nogle gange endda før fødslen. Kranio er en meget sjælden sygdom. I Tyskland opdages omkring 30 børn og unge med sygdommen hvert år.

Alligevel skal vi behandle kranio som en meget alvorlig sygdom. Kranio sidder i hovedet bagved øjnene på et sted, hvor mange vigtige dele af hjernen også sidder. Meget tæt på kranio sidder synsnerven, som du skal have for at kunne se. Hypofysen sidder også lige ved siden af kranioet. Hypofysen laver hormoner, som du behøver for at vokse, komme i puberteten og for at have energi nok til at blive stærk. Du har måske allerede mærket til kranioet, inden det blev opdaget. Det er sikkert fordi kranioet er vokset og har trykket på hypofysen og på synsnerven.

### Kranioet kunne desværre ikke fjernes fuldstændigt under operationen.

Under operationen var det ikke muligt at fjerne kranioet fuldstændigt. I første omgang er det sikkert skuffende at høre for dig og dine forældre. Men du skal vide, at det ville have været for farligt at fjerne kranioet fuldstændigt. Fordi der er så mange vigtige dele lige ved siden af kranioet, skal man være meget forsigtig, når man opererer. Ellers kan man komme til at skade noget af det, der ligger i området lige omkring. Hvis kranioet er vokset frem meget tæt på andre dele, kan man ikke skære svulsten fuldstændig væk uden at skade de vigtige dele, den ligger tæt på. Vi håber, at du forstår at det er derfor, at kranioet ikke kunne fjernes fuldstændigt. Vi ønsker nemlig alle sammen, at du får det bedre efter operationen.

### Hvad sker der med resten af kranioet?

Til at begynde med er det vigtigt at du får det godt igen efter operationen. Men vi skal allerede nu tænke på, hvad der sker med resten af kranioet. På andre patienter har vi set, at resten af kranioet meget ofte begynder at vokse igen. Det er derfor, det er vigtigt, at vi sammen med dig, dine forældre og lægerne, finder ud af, hvad der vil være det bedste at gøre.

Hvis noget af kranioet sidder tilbage efter operationen, kan vi prøve at operere igen. En ny operation er ofte besværlig. Efter den første operation kommer der ar ved siden af kranioet, og det gør det sværere at fjerne svulsten fuldstændigt i andet forsøg. Vi kan også behandle resten af kranioet med stråler, uden at vi behøver at operere igen. I behandlingen med stråler bliver røntgenstråler styret ind på kranioet udefra.





# 3.

Strålerne ødelægger selve kranioet. Du kender sikkert til en lignende situation, hvor man bruger røntgenstråler eller CAT-(CT-)skanning for at lave billeder.

Ved behandling bruger man meget kraftigere røntgenstråler, så den bestrålede rest der sidder tilbage, ikke kan vokse bagefter. Under behandlingen med stråler skal du sidde stille i bare ét minut, hvor du ikke må bevæge dig. Hele behandlingen med stråler varer dog omkring 5 – 6 uger med én bestråling om dagen. Det er kun resten af kranioet, der bliver bestrålet.

### Hvornår er det bedst at starte behandlingen med stråler?

Der er ingen, der ved præcist, hvornår det er bedst at behandle resten af kranioet med stråler. Nogle mener, at det er bedst at behandle tidligt, så resten ikke begynder at vokse igen. Vi véd, at for lang ventetid og flere operationer ikke er godt for din sundhed. En anden mulighed kan være, at vente til resten af kranioet vokser igen, før vi begynder med strålebehandlingen. For øjeblikket er der ingen, som ved hvad der er bedst at gøre. Derfor ville det også være for meget, at bede dig om at træffe denne beslutning.

### Vores anbefaling

Da der ikke er nogen klare erfaringer for, hvilket tidspunkt der er bedst, vil vi lade tilfældigheden bestemme. Vi træffer sådan en tilfældig beslutning (som også kaldes randomisering), så vi i fremtiden ved mere om, hvornår det bedste tidspunkt ville være. Under alle omstændigheder er behandlingen med stråler den samme, og den bliver udført lige godt i begge tilfælde. Det eneste vi bestemmer, er hvornår det skal ske. Enten bestemmer vi, at behandlingen med stråler begynder forholdsvis tidligt (4 måneder) efter den sidste operation, eller at behandlingen med stråler senere kun begynder, hvis nye skanninger viser at resten af kranioet vokser.

### Er der fordele eller ulemper?

Nej. Der er ingen fordele eller ulemper. Det betyder ikke noget, hvordan det bestemmes, hvornår behandlingen med stråler begynder.

Hvis du har flere spørgsmål, kan du kontakte din læge eller kontakte mig på telefon, fax eller e-mail:

### Prof. Dr. Hermann Müller, Studienleiter KRANIOPHARYNGEOM 2007,

Zentrum für Kinder- und Jugendmedizin  
Klinikum Oldenburg gGmbH

Rahel-Straus-Straße 10, 26133 Oldenburg

Tlf.: +49 441-403-2072

Fax: +49 441-403-2789

E-mail: [kikra.doku@klinikum-oldenburg.de](mailto:kikra.doku@klinikum-oldenburg.de)

[www.klinikum-oldenburg.de](http://www.klinikum-oldenburg.de)

\_\_\_\_\_

Forældre eller værge

\_\_\_\_\_

Dato

\_\_\_\_\_

Patient

\_\_\_\_\_

Dato

\_\_\_\_\_

Informerende læge

\_\_\_\_\_

Dato

\_\_\_\_\_

Vidne

\_\_\_\_\_

Dato





# INFORMATION SHEET FOR LEGAL GUARDIANS AND PATIENTS:

## Prospective, multicenter study of children and adolescents with craniopharyngioma – CRANIOPHARYNGIOMA 2007

Director of studies: Prof. Dr. med. Hermann Müller, Klinik für Allgemeine Kinderheilkunde, Hämatologie / Onkologie, Zentrum für Kinder- und Jugendmedizin, Klinikum Oldenburg gGmbH, Rahel-Straus-Straße 10, 26133 Oldenburg, Tel.: +49 441 403-2072, Fax: +49 441 403-2789, E-mail: kikra.doku@klinikum-oldenburg.de  
www.klinikum-oldenburg.de

Patient: \_\_\_\_\_

born on \_\_\_\_\_

Your child was diagnosed with craniopharyngioma. Craniopharyngioma is a dysmorphia coming from tissue, which in its development was already disrupted embryonally, that is, even before birth. The reasons for this malfunction are so far unknown. The tumor visible on magnetic resonance scans is therefore no malignant neoplasm but rather a type of dysmorphia. However the craniopharyngioma lies in direct proximity to brain structures that are very important for physical and mental development. The proximity to the optic nerves can lead to vision impairments and even to vision loss. Adjacent brain structures such as the pituitary gland and the hypothalamus are responsible for the formation of many hormones which, in turn, are responsible for growth, weight regulation, puberty development and fluid balance. The first ailments of patients often manifest in deficiencies in these hormones, which are caused by the craniopharyngioma. In addition, proteins in the brain build up in direct proximity to the

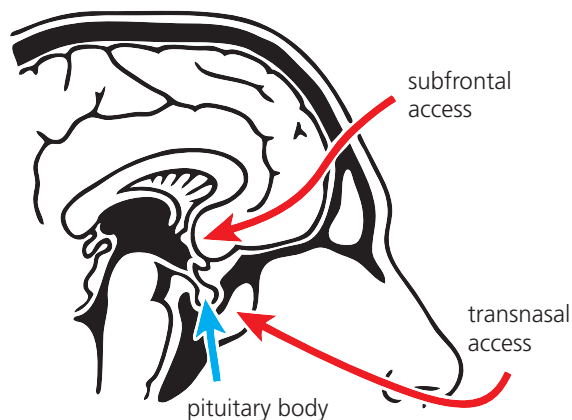
craniopharyngioma and these play an important role in the day-night rhythm, the ability to concentrate and the eating behavior of patients.

The treatment of a child or adolescent with newly diagnosed craniopharyngioma is most often surgery. Your physician/neurosurgeon will speak to you about the surgical procedure (how and how much should one operate/removed). You will be informed that the craniopharyngioma often cannot be completely removed because otherwise major damage could be done to adjacent brain structures. On the other hand, there are also craniopharyngiomas that reappear in spite of complete removal. If parts of the craniopharyngioma cannot be removed surgically, radiation therapy after the operation must be contemplated.

Except for a few cases where the pituitary gland (pituitary body and pituitary stalk) should not be removed, after the operation you/your child will have to take hormones in the form of pills, nasal drops or subcutaneous injections regularly and for life. About half of all patients with craniopharyngioma become significantly overweight after treatment. Visual disturbances existing before the operation often do not degenerate. Craniopharyngioma patients present with impairments of memory and alertness.

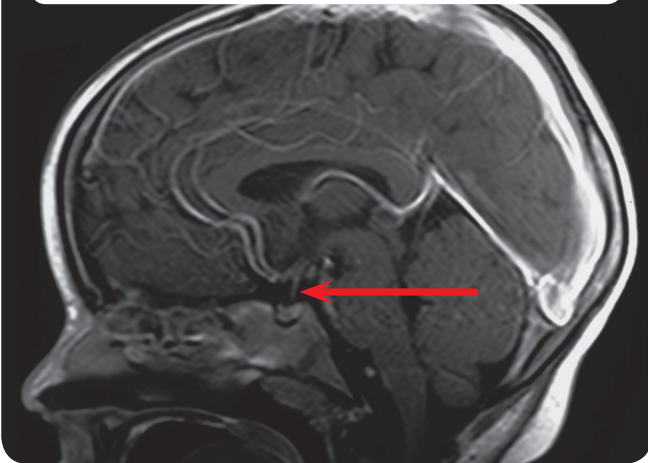
Since it is so far unclear as to what extent treatment of patients prevents or possibly even reinforces the above secondary illnesses, we collect data on treatment and health after completion of therapy. The objective of our study is to determine what form of treatment is the most effective and simultaneously the gentlest for children and adolescents with this illness. We wish to collect and analyze data on diagnostics, therapy and postoperative care. We request your written approval for data processing using a special form. To get this information about post-treatment health and condition, regular follow-up exami-

Fig. 1: Surgical access paths

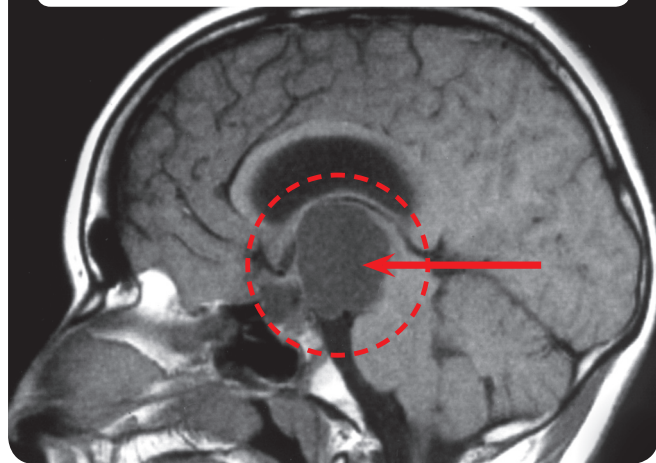




**Abb. 2:** Magnetic resonance imaging (MRI) of the head of a patient with normal pituitary body



**Abb. 3:** Magnetic resonance imaging (MRI) of the head of a patient with craniopharyngioma



nations are needed. These follow-up examinations are done for all patients three months after surgery/treatment and then in annual intervals in the clinic in their hometown. The follow-up examinations include:

- physical examination and measurement,
- magnetic resonance scans of the head,
- examination by an ophthalmologist,
- tests/questionnaires about mental development, ability to concentrate, eating behavior and health-related quality of life (you will receive appropriate questionnaires every year or will be given them by your attending physician with the request to fill them out and return them to the study director).
- neuropsychological examinations will be carried out annually in the attending clinic,
- blood tests to determine hormone levels.

**If your child's craniopharyngioma can only be partially removed and your child at operation were 5 years old or older, we would like to recommend further treatment to you. For information about this, please refer to our special explanatory sheet on the following pages.**

The responsible (neuro-) radiologist will inform you about the possible risks of the use of contrast agents during MRI. Bone age and body composition is determined by means of minor radiation exposure. We recommend the body composition test using DEXA for patients who become distinctly overweight after surgery. The body composition test involves minor radiation exposure that is more or less comparable to that of a hand X-ray. Bone age is determined annually using an X-ray of the left hand. Determining bone age is important to assess the physical development and growth of your child and to promptly identify and treat any disorders that might occur. All these tests do not involve pain.

The relationships between the often imminent obesity and craniopharyngioma are only inadequately known. The treatment of obesity is very difficult. In order to better understand the relationships and perhaps even to offer treatment options in the future, we wish study a part of the surgically removed craniopharyngioma tissue or tapped cystic fluid and simultaneously extracted blood samples for factors which could be responsible for obesity.

The analysis will be done under full protection of patient/physician confidentiality and data protection. Your con-





sent to the data processing is voluntary. In case you refuse to participate, you or your child will not suffer any disadvantage. You can cancel your consent at any time.

_____	_____
Person responsible for care and custody	Date
_____	_____
Patient	Date
_____	_____
Discussing physician	Date
_____	_____
Witness	Date





# PATIENT AGE 5 YEARS OR OLDER AFTER FULL RESECTION

4.

## Information sheet on randomization for legal guardians and patients > 14 years: Prospective, multicenter study of children and adolescents with craniopharyngioma – CRANIOPHARYNGIOMA 2007

Director of studies: Prof. Dr. med. Hermann Müller, Klinik für Allgemeine Kinderheilkunde, Hämatologie / Onkologie, Zentrum für Kinder- und Jugendmedizin, Klinikum Oldenburg gGmbH, Rahel-Straus-Straße 10, 26133 Oldenburg, Tel.: +49 441 403-2072, Fax: +49 441 403-2789, E-mail: kikra.doku@klinikum-oldenburg.de www.klinikum-oldenburg.de

Patient: \_\_\_\_\_

born on \_\_\_\_\_

Your child was diagnosed with craniopharyngioma. Craniopharyngioma is a dysmorphia coming from tissue, which in its development was already disrupted embryonally, that is, even before birth. The reasons for this malfunction are so far unknown. The tumor visible on magnetic resonance scans is therefore no malignant neoplasm but rather a type of dysmorphia. However, the craniopharyngioma lies in direct proximity to brain structures that are very important for physical and mental development. The proximity to the optic nerves can lead to vision impairments and even to vision loss. Adjacent brain structures such as the pituitary gland and the hypothalamus are responsible for the formation of many hormones which, in turn, are responsible for growth, weight regulation, puberty development and fluid balance. The first ailments of patients often manifest in deficiencies in these hormones, which are caused by the craniopharyngioma. In addition, proteins in the brain build up in direct proximity to the craniopharyngioma and these play an important role in the day-night rhythm, the ability to concentrate and the eating behavior of patients.

### The craniopharyngioma “unfortunately” could not be completely removed during the operation.

The treatment of a child or adolescent with newly diagnosed craniopharyngioma is most often surgery. The neurosurgeon who operated on you/your child decided with full responsibility during the operation which surgical procedure (how and how much should one operate/removed) to take. At first it seems disappointing that your/your child's craniopharyngioma could not be completely removed surgically. However, we know from studies that

complete removal can often injure adjacent brain tissue, leading to secondary illnesses for which there is no effective treatment available. In this respect the craniopharyngioma was partially removed to prevent these secondary illnesses caused by surgically related injuries.

### What does the still existing residual tumor of the craniopharyngioma mean for the future health and development of your child?

If parts of the craniopharyngioma cannot be removed surgically, another operation, radiation therapy or further waiting must be contemplated. Undergoing another operation entails a high risk since the initial operation produces scars which make it more difficult for the surgeon to achieve complete removal in another operation. Radiation therapy offers the possibility to prevent further growth of the residual tumor as effectively as possible. The advantage of the wait-and-see approach is that a decision on treatment can/must be made only if the residual tumor grows further.

### Which treatment is now recommended in case of a residual tumor?

This question cannot be definitively answered based on our know-how today and the results of prior studies. The advantage of radiation therapy of the residual tumor performed directly after the first operation would be that further tumor growth and hence more operations are avoided. It must be determined in preliminary investigations that patients with serious long-term consequences and





concomitant diseases underwent more surgeries than patients who hardly suffered any secondary illnesses. In case of tumor growth radiation would be the most important treatment option.

On the other hand, craniopharyngioma is a dysmorphia and not malignant cancer. In this respect, it is difficult to foresee whether the residual tumor will grow (again) in the future. In scientific literature the long-term probability of growth of the residual tumor is indicated to be between 80% and 100%. In our own studies we have observed growth of the residual tumor within the first four years after surgery in half of our patients.

#### **What would we recommend to you with regard to further therapy?**

We would like to suggest that you carry out a random study of the issue of the time appropriate for radiation therapy in case of the existence of a residual tumor after surgery. What does randomization mean for you/your child and further therapy? Since we cannot give you a well-founded recommendation on whether it would be better to undergo radiation therapy immediately after an incomplete operation or only if the residual tumor grows further, we would like to examine this issue scientifically. In this randomized study, as is customary in all other tumor diseases and with your approval, we would decide by random on when to start radiation therapy for the residual tumor. Only in this manner and with your help for several years can we answer the question of which time period is optimal for radiation therapy of a residual tumor after incomplete operation of the craniopharyngioma. The random decision applies to the time period when radiation therapy of the residual tumor is performed. The radiation therapy to be performed in case of residual tumor is a recognized and effective therapy which can prevent secondary illnesses. The time when this effective therapy should be applied is so far unclear and would have to be determined randomly.

For patients who are randomized into the group with early radiation therapy after surgery there is the possibility that radiation is carried out also in those cases where no growth of the residual tumor occurs. However, studies have shown that this happens in the long term only in less than 10% of patients. The small risk that radiation is performed in a few cases which afterwards would prove unnecessary must be weighed against the risk that late radiation or surgery in case of tumor growth can result in a more extensive therapy with possible negative effects on health and chances of healing.

#### **What are the advantages of randomization for your child and for the scientific study?**

The randomization, that is, the random decision with regard to the time of radiation therapy for you/ your child after incomplete removal of the craniopharyngioma has no disadvantage in view of the current state of know-how based on international studies. No one knows which time would be optimal for radiation therapy in order to prevent secondary illnesses. Past studies indicate that the quality of life of craniopharyngioma patients who underwent radiation is not lower than that of patients who did not undergo radiation. To find out which time would be the best to perform the necessary radiation, a random decision for the scientific study is necessary. Only then is it possible to find out in a study which recommendation with regard to radiation can be given.

In case you/your child are randomized in the therapeutic branch undergoing radiation directly after surgery, it is ensured that the planning and execution of the radiation is assessed and checked by a reference center so that the radiation therapy meets the highest quality standard. The same quality standard and appraisal by the reference center for radiation therapy is ensured if you/your child are/is randomized in the treatment branch undergoing later radiation.







# 4.

## Are there disadvantages with regard to the treatment for your child that arise from the randomization?

There are no disadvantages for you/your child with regard to treatment in case of participation in the randomization!

If you have further questions about the planned randomization, we will be glad to answer them.

## Prof. Dr. Hermann Müller, Studienleiter KRANIOPHARYNGEOM 2007,

Zentrum für Kinder- und Jugendmedizin  
Klinikum Oldenburg gGmbH  
Rahel-Straus-Straße 10, 26133 Oldenburg  
Tel.: 49 441-403-2072  
Fax: 49 441-403-2789  
E-mail: [kikra.doku@klinikum-oldenburg.de](mailto:kikra.doku@klinikum-oldenburg.de)  
[www.klinikum-oldenburg.de](http://www.klinikum-oldenburg.de)

_____	_____
Person responsible for care and custody	Date
_____	_____
Patient	Date
_____	_____
Discussing physician	Date
_____	_____
Witness	Date





# PATIENTS AGE 5 YEARS OR OLDER AFTER INCOMPLETE RESECTION

## Information sheet on randomization for patients 7–13 years: Prospective, multicenter study of children and adolescents with craniopharyngioma – CRANIOPHARYNGIOMA 2007

Director of studies: Prof. Dr. med. Hermann Müller, Klinik für Allgemeine Kinderheilkunde, Hämatologie / Onkologie, Zentrum für Kinder- und Jugendmedizin, Klinikum Oldenburg gGmbH, Rahel-Straus-Straße 10, 26133 Oldenburg, Tel.: +49 441 403-2072, Fax: +49 441 403-2789, E-mail: kikra.doku@klinikum-oldenburg.de  
www.klinikum-oldenburg.de

Patient: \_\_\_\_\_

born on \_\_\_\_\_

Dear patient,

You are aware that you have a neoplasm (tissue that does not belong) that is called craniopharyngioma. That is a difficult word. For this reason, let us just call craniopharyngioma cranio, following the example of most patients. Cranio is not cancer and therefore does not have the malignant properties of cancerous tumors. We still do not know why the neoplasm appears. But it is sure that neither you nor anyone else has done anything wrong which then led to the appearance of the neoplasm. Cranio is a dysmorphia that probably appears very early and in some cases even before birth. Cranio is a very rare disease. In Germany about 30 children and adolescents suffer from it every year.

All the same we must treat cranio as a very serious disease. Cranio is located in the head behind the eyes at a place where many important parts of the brain are located. In direct proximity to the cranio is the optic nerve which allows you to see. The pituitary gland is also right beside the cranio. This gland produces hormones which you need to grow, pass puberty and have enough energy to be fit. You might already have had such ailments before the cranio was detected. This was probably because the cranio has grown and was pressing on the gland and the optic nerve.

### **Cranio unfortunately could not be completely removed during the operation.**

During the operation it was impossible to remove the cranio completely. At first that was surely a disappointment for you and your parents. But you must be aware that it would be too dangerous to completely cut out the cranio. Because there are many important organs beside the cranio, one must be extremely careful when operating in order not to damage anything in the surrounding area. If the cranio grew in the proximity, one cannot cut out the neoplasm completely without injuring important organs that lie nearby. We hope that you understand that one cannot completely remove the cranio for this reason because everyone is wishing that you get better after the operation.

### **What happens now with the rest of the cranio?**

To begin with it is important that you recover well from the operation. But we must already think about what will happen to the rest of the cranio. We have seen in other patients that the rest of the cranio very often begins to grow again. That is why it is important to sit down with you, your parents and the doctors and think about what we should do.

If some of the cranio still remains after the operation, then we can again try to operate. Another operation is often not simple. After the first operation scars appear beside the cranio and they make it more difficult to completely remove the neoplasm in the second attempt. We can also treat the rest of the cranio with radiation without having to operate again. In radiation treatment X-rays are directed at the remaining cranio from an external source.





# 4.

The rays destroy the tissue of the cranium. You probably know a similar situation involving X-rays or CAT (CT) scan which is done to produce images.

In case of radiation the X-rays have a much higher dose so that the irradiated remainder can no longer grow afterwards. During radiation therapy you actually have to remain still only for a minute and should not move. However, the radiation therapy lasts approximately 5-6 weeks, with one radiation session per day. Only the residual cranium is irradiated.

### When should we start radiation treatment?

No one knows exactly when is the best time to treat the rest of the cranium with radiation. Some say it is better to treat it soon so that the rest does not grow again. We know that waiting too long and possible further operations are not too good for your health. Another possibility would be to wait until the rest of the cranium grows again and then start radiation therapy. Nobody knows at the moment what the better decision is. This is why it would also be too much if you have to make the decision.

### Our recommendation

Since there are no definite experiences on when the best time would be, we would let the contingency decide. We make such a random decision (also called randomization) so that we can better know in the future when the best time period would be. At any rate, the radiation treatment is the same and is done similarly well in both cases. We would only decide when they will take place. Either we decide that radiation treatment is started relatively soon (4 months) after the last operation or radiation therapy is started only later after new scans are received showing growth of the residual cranium.

### Are there advantages or disadvantages?

No. There are no advantages or disadvantages. It does not matter how the decision to begin radiation therapy is made.

If you have more questions, please contact your doctors or contact me by telephone, fax or e-mail:

**Prof. Dr. Hermann Müller,**  
**Studienleiter KRANIOPHARYNGEOM 2007,**  
Zentrum für Kinder- und Jugendmedizin  
Klinikum Oldenburg gGmbH  
Rahel-Straus-Straße 10, 26133 Oldenburg  
Tel.: 0441-403-2072  
Fax: 0441-403-2789  
E-mail: [kikra.doku@klinikum-oldenburg.de](mailto:kikra.doku@klinikum-oldenburg.de)  
[www.klinikum-oldenburg.de](http://www.klinikum-oldenburg.de)

_____	_____
Person responsible for care and custody	Date
_____	_____
Patient	Date
_____	_____
Discussing physician	Date
_____	_____
Witness	Date



# FICHE D'INFORMATION DESTINÉE AUX PATIENTS ET AUX PERSONNES RESPONSABLES D'ENFANTS MINEURS

## Etude prospective multicentrique portant sur les enfants et les adolescents atteints de craniopharyngiome – CRANIOPHARYNGIOME 2007

Directeur d'étude : Prof. Dr. med. Hermann Müller, Klinik für Allgemeine Kinderheilkunde, Hämatologie/ Onkologie, Zentrum für Kinder- und Jugendmedizin, Klinikum Oldenburg gGmbH, Rahel-Straus-Straße 10, 26133 Oldenburg, Tél. : +49 441 403-2072, Fax : +49 441 403-2789, E-mail : kikra.doku@klinikum-oldenburg.de www.klinikum-oldenburg.de

Patient(e) :

né(e) le

Le diagnostic d'un craniopharyngiome a été établi en ce qui vous concerne/en ce qui concerne votre enfant. Le craniopharyngiome est une malformation provenant de tissus dont le développement a été perturbé dès le stade embryonnaire, c'est-à-dire avant la naissance. Jusqu'à présent, les raisons de ce dérèglement n'ont pas pu être expliquées. La tumeur qui apparaît sur les images IRM n'est donc pas une tumeur maligne mais une sorte de malformation. Cependant, le craniopharyngiome est situé à proximité de certaines parties du cerveau qui sont particulièrement importantes pour le développement physique et mental de l'individu. La proximité des nerfs optiques peut conduire à une baisse de l'acuité visuelle pouvant aller jusqu'à la cécité. Des organes proches du cerveau, tels que l'hypophyse et l'hypothalamus, sont responsables de la production de nombreuses hormones chargées de la croissance, de la régulation du poids, du développement au moment de la puberté et du contrôle des liquides corporels. Les premiers symptômes perçus par les patients sont souvent des signes de déficience de ces hormones, provoquée par le craniopharyngiome. Par ailleurs, certaines protéines sont produites dans le cerveau à proximité immédiate du

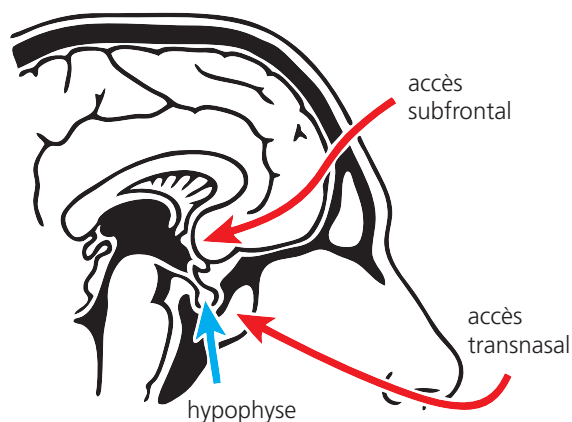
craniopharyngiome : ces protéines jouent un rôle important dans la régulation du rythme veille-sommeil, la capacité de concentration et le comportement alimentaire des patients.

Lorsqu'un craniopharyngiome vient d'être découvert chez un enfant ou un adolescent, on opte le plus souvent pour un traitement chirurgical. Votre médecin traitant / le neurochirurgien discutera avec vous du protocole de l'intervention chirurgicale, c'est-à-dire de la manière de procéder et de l'importance de l'ablation. Vous serez ainsi informés du fait qu'il n'est souvent pas possible de procéder à une exérèse (ablation totale) du craniopharyngiome, en raison du risque d'endommager gravement certaines parties du cerveau situées à proximité. D'autre part, il faut savoir que certains craniopharyngiomes réapparaissent même après ablation totale. Si certaines parties du craniopharyngiome ne peuvent pas être retirées, il est nécessaire d'envisager un traitement radiothérapique en complément de l'opération.

Exception faite des cas relativement rares où il n'est pas nécessaire de procéder à l'ablation de l'hypophyse (y compris la tige pituitaire), vous devrez / votre enfant devra prendre un traitement hormonal régulier et définitif de substitution, sous la forme de comprimés, de gouttes nasales ou d'injections sous-cutanées. Environ la moitié des patients atteints d'un craniopharyngiome souffrent de surcharge pondérale parfois sévère à la suite du traitement. Fréquemment, les troubles de l'acuité visuelle apparus avant l'opération ne disparaissent pas à la suite du traitement. Des troubles de la mémoire et de l'attention sont en outre constatés chez certains patients atteints d'un craniopharyngiome.

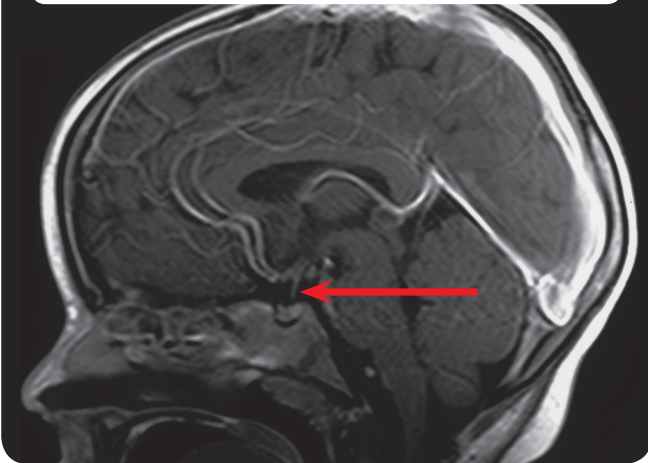
Jusqu'à présent, il n'a pas été possible d'établir avec certitude si le traitement des patients empêche ou au contraire favorise l'apparition des complications mentionnées ci-dessus. C'est pourquoi nous rassemblons des données relatives au traitement et à l'état de santé du patient au terme de la thérapie. L'objectif de notre étude est d'établir quelle forme de traitement offre les meilleures conditions pour les enfants

**Illustration 1** : voies d'accès pour l'intervention

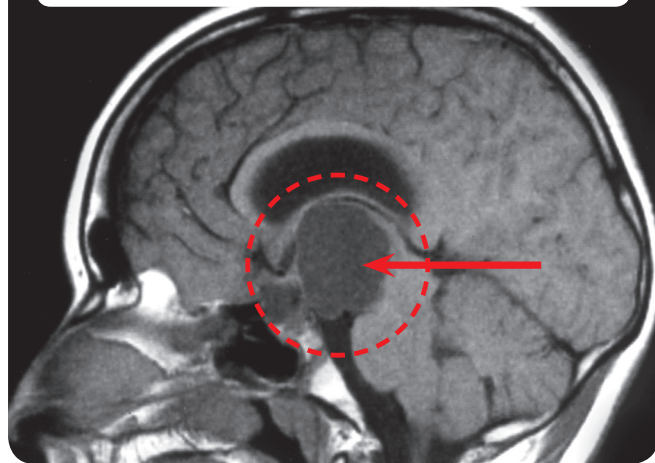




**Illustration 2 :** IRM de la tête d'un patient présentant une hypophyse normale



**Illustration 3 :** IRM de la tête d'un patient souffrant d'un craniopharyngiome



et les adolescents atteints de cette maladie, et ce, tant du point de vue de l'efficacité que de l'absence de risques. Nous souhaitons recueillir et exploiter des données relatives au diagnostic, à la thérapie et au suivi médical. Nous aurons besoin de votre accord écrit pour le traitement des données recueillies et vous demanderons de signer un formulaire spécifique à ce sujet. Afin d'obtenir ces informations sur l'état de santé objectif et subjectif après le traitement, il est nécessaire de procéder à des examens de contrôle réguliers. Pour tous les patients, ces visites de contrôle sont organisées trois mois après l'opération / le traitement, puis une fois par an dans une clinique située à proximité de leur lieu de résidence. Les examens de contrôle comprennent :

- un examen corporel avec mesures,
- des images IRM de la tête,
- un examen ophtalmologique,
- des tests/questionnaires relatifs au développement de l'intelligence, à la capacité de concentration, au comportement alimentaire et à la qualité de vie liée à l'état de santé (les questionnaires correspondants vous seront envoyés tous les ans, ou remis par votre médecin traitant, avec prière de les renvoyer une fois remplis à la direction d'étude).
- des examens neuropsychologiques seront effectués une fois par an dans la clinique de suivi,
- des analyses de sang pour établir le taux hormonal.

**Si le craniopharyngiome n'a pu être extrait que partiellement chez votre enfant et que votre enfant avait 5 ans ou plus lors de l'opération, nous aimerions vous faire une proposition en ce qui concerne le traitement post-opératoire. Pour tout renseignement, veuillez consulter le formulaire spécial d'information présenté dans les pages suivantes.**

Le (neuro)radiologue compétent vous informera des risques potentiels liés à l'utilisation de produit de contraste dans le cadre de l'examen IRM. La détermination de l'âge des os, ainsi que de la composition corporelle, ne nécessite qu'une faible exposition aux radiations. DEXA est une technique non invasive utilisée en imagerie médicale pour mesurer la densité des tissus : nous la recommandons pour les patients ayant développé une surcharge pondérale sévère après l'opération. L'examen de la composition corporelle n'implique qu'une faible exposition aux radiations, comparable à celle d'une radiographie de la main. L'âge des os est déterminé chaque année sur la base d'une radiographie de la main gauche. La détermination de l'âge des os est importante pour évaluer le développement corporel et la croissance de votre enfant, ainsi que pour détecter et traiter d'éventuels dysfonctionnements à un stade précoce. Tous ces examens sont absolument sans douleurs.

On ne connaît pas suffisamment les relations existant entre le risque fréquent lié à la surcharge pondérale et le craniopharyngiome. Le traitement de l'obésité est un processus très compliqué. Afin de mieux comprendre ces relations (et de pouvoir éventuellement proposer des possibilités de traitement à l'avenir), nous souhaitons analyser une partie des tissus du craniopharyngiome extraits lors de l'opération,







ainsi que le liquide du kyste obtenu par ponction et par prélèvements sanguins, le but de ces examens étant de déterminer les facteurs pouvant être à l'origine de la surcharge pondérale.

L'évaluation se fait dans le total respect du secret médical et de la confidentialité des données. Vous êtes totalement libre de donner ou non votre accord au traitement de vos

données. Un éventuel refus de participer à cette étude n'entraînera aucun inconvénient pour vous ou votre enfant. Vous pouvez revenir sur votre accord à tout moment.

_____	_____
Responsable de l'enfant	Date
_____	_____
Patient/e	Date
_____	_____
Médecin conduisant l'entretien	Date
_____	_____
Témoin	Date





# PATIENTS AGES DE 5 ANS OU PLUS APRES RESECTION INCOMPLETE

## Fiche d'information sur la randomisation destinée aux responsables des enfants et aux patients de plus de 14 ans : Etude prospective multicentrique sur les enfants et les adolescents atteints de craniopharyngiome – CRANIOPHARYNGIOME 2007

Directeur d'étude : Prof. Dr. med. Hermann Müller, Klinik für Allgemeine Kinderheilkunde, Hämatologie/ Onkologie, Zentrum für Kinder- und Jugendmedizin, Klinikum Oldenburg gGmbH, Rahel-Straus-Straße 10, 26133 Oldenburg, Tél. : +49441 403-2072, Fax : +49441 403-2789, E-mail : kikra.doku@klinikum-oldenburg.de  
www.klinikum-oldenburg.de

Patient/e :

né(e) le

Le diagnostic d'un craniopharyngiome a été établi en ce qui vous concerne/en ce qui concerne votre enfant. Le craniopharyngiome est une malformation provenant de tissus dont le développement a été perturbé dès le stade embryonnaire, c'est-à-dire avant la naissance. Jusqu'à présent, les raisons de ce dérèglement n'ont pas pu être expliquées. La tumeur qui apparaît sur les images IRM n'est donc pas une tumeur maligne mais une sorte de malformation. Cependant, le craniopharyngiome est situé à proximité de certaines parties du cerveau qui sont particulièrement importantes pour le développement physique et mental de l'individu. La proximité des nerfs optiques peut conduire à une baisse de l'acuité visuelle pouvant aller jusqu'à la cécité. Des organes proches du cerveau, tels que l'hypophyse et l'hypothalamus, sont responsables de la production de nombreuses hormones chargées de la croissance, de la régulation du poids, du développement au moment de la puberté et du contrôle des liquides corporels. Les premiers symptômes perçus par les patients sont souvent des signes de déficience de ces hormones, provoquée par le craniopharyngiome. Par ailleurs, certaines protéines sont produites dans le cerveau à proximité immédiate du craniopharyngiome : ces protéines jouent un rôle important dans la régulation du rythme veille-sommeil, la capacité de concentration et le comportement alimentaire des patients.

### L'opération n'a «malheureusement» pas abouti à une ablation complète du craniopharyngiome.

Lorsqu'un craniopharyngiome vient d'être découvert chez un enfant ou un adolescent, on opte le plus souvent pour un traitement chirurgical. Au cours de l'opération, le neurochirurgien qui vous a opéré / a opéré votre enfant a décidé de manière responsable de la procédure d'intervention et de l'importance de l'ablation. A première vue, il peut vous sembler décevant que l'opération n'ait pas abouti à une

extraction complète du craniopharyngiome chez vous/votre enfant. Toutefois, des études ont montré que des ablations complètes provoquent fréquemment des lésions au niveau des tissus cérébraux avoisinants avec, pour conséquence, des complications pour lesquelles il n'existe aucun traitement efficace. Dans ce sens, le craniopharyngiome n'a été que partiellement extrait afin d'éviter ces complications dues à des lésions liées à l'intervention chirurgicale.

### Quel rôle joue le reste de tumeur du craniopharyngiome au niveau de la santé et du développement de votre enfant ?

Si certaines parties du craniopharyngiome ne peuvent pas être retirées, on peut envisager une nouvelle opération, un traitement radiothérapeutique ou une attitude d'attente. Une nouvelle opération représente des risques élevés, notamment parce que les cicatrices liées à la première opération constituent un obstacle supplémentaire pour le chirurgien lors de son intervention visant à opérer une ablation complète de la tumeur. Un traitement radiothérapeutique offre la possibilité d'empêcher de manière efficace toute reprise de croissance de la tumeur restante. La politique d'attente présente l'avantage de n'avoir à prendre une décision quant à un traitement supplémentaire que si la tumeur continue à se développer.

### Quelle est la meilleure décision à prendre en ce qui concerne le traitement du reste de la tumeur ?

Si nous nous fondons sur nos connaissances actuelles et sur les résultats des études précédentes, il ne nous est pas facile de répondre à cette question avec certitude. L'avantage d'un traitement radiothérapeutique du reste de tumeur après la première opération serait d'empêcher une reprise de la croissance de la tumeur et d'éviter ainsi toute nouvelle





intervention chirurgicale. Des études préalables ont montré que les patients souffrant de graves séquelles tardives et de maladies associées, avaient subi davantage d'interventions chirurgicales que les patients qui n'avaient eu que peu de complications. Il semblerait de plus que la radiothérapie représente la principale possibilité de traitement contre la croissance d'une tumeur.

Par ailleurs, le craniopharyngiome est une malformation et non pas une tumeur maligne. Il est donc difficile de savoir par avance si le reste de la tumeur va (re)commencer se développer à l'avenir. Dans la littérature, la probabilité de la progression d'un reste de tumeur à long terme est donnée pour un taux variant entre 80 et 100%. Nos propres études ont montré une croissance du reste de la tumeur chez la moitié des patients au cours des quatre années qui ont suivi l'opération.

### Quelle proposition nous ferions-vous en ce qui concerne la thérapie postopératoire ?

Nous aimerions vous proposer d'effectuer une étude randomisée pour déterminer le moment auquel traiter par radiothérapie la tumeur restante après une opération. Que signifie une randomisation pour vous / votre enfant et pour les traitements à venir ? Etant donné que nous ne sommes pas à même aujourd'hui d'indiquer avec certitude s'il est préférable d'avoir immédiatement recours à la radiothérapie après une opération incomplète ou s'il est préférable d'attendre de voir si la tumeur progresse, nous aimerions étudier cette question de manière scientifique. Dans le cadre de cette étude randomisée, nous déciderions, avec votre accord et conformément à ce qui est usuel dans le cas d'autres tumeurs, du moment auquel commencer la radiothérapie pour le reste de la tumeur, cette décision étant prise de manière aléatoire. Ce n'est qu'ainsi, avec votre aide, que nous allons pouvoir déterminer dans quelques années le moment optimal pour irradier un reste de tumeur après l'ablation incomplète d'un craniopharyngiome. La décision aléatoire porte sur le moment auquel commencer le traitement radiothérapeutique d'un reste de tumeur. Dans le cas d'un reste de tumeur, la radiothérapie constitue un traitement d'une efficacité reconnue, qui peut prévenir d'autres complications. Actuellement, on ne connaît pas avec certitude le moment auquel il convient de commencer cette thérapie à l'efficacité reconnue : ce moment sera donc choisi sur la base d'une décision aléatoire.

Dans le cas de patients randomisés dans le groupe «radiothérapie précoce», il est possible qu'un rayonnement soit également appliqué dans les cas où le reste de tumeur ne recommence pas à se développer. Toutefois, des études ont prouvé que cela ne concerne à long terme que moins de 10 % des patients. Il existe donc un risque limité pour que,

dans quelques cas isolés, une radiothérapie soit administrée et qu'il s'avère par la suite que ce traitement n'était pas nécessaire. Il convient néanmoins de comparer ce risque avec celui représenté par un rayonnement ou une opération retardé(e) lors de la progression de la tumeur, avec pour conséquence une thérapie lourde incluant d'éventuels effets négatifs sur la santé et sur les chances de guérison.

### Quels sont les avantages d'une randomisation pour votre enfant et pour l'étude scientifique ?

La randomisation, c'est-à-dire la décision aléatoire en ce qui concerne le début de la radiothérapie administrée à votre enfant / à vous-même après ablation incomplète du craniopharyngiome, ne comporte pas d'inconvénients, compte tenu des connaissances actuelles acquises à travers les études menées dans le monde entier. Personne ne connaît le moment optimal pour administrer le traitement radiothérapeutique, de manière à éviter les complications. Des études menées dans le passé montrent que la qualité de vie des patients atteints d'un craniopharyngiome et traités par radiothérapie n'était pas inférieure à celle des patients non traités par radiothérapie. Si l'on souhaite déterminer le moment optimal pour administrer le rayonnement, il est nécessaire de recourir à une prise de décision aléatoire dans le cadre de l'étude scientifique. Lors d'une étude, c'est le seul moyen de déterminer quelle recommandation il convient de donner par la suite pour la radiothérapie.

Si vous-même (ou votre enfant) êtes randomisé dans le groupe de patients auxquels une radiothérapie est administrée directement après l'opération, vous devez savoir que la planification et l'application du rayonnement sont co-évalués et contrôlés par un centre de référence, de manière à ce que la radiothérapie soit conforme au plus haut standard de qualité. Les mêmes standards de qualité et la même évaluation par le centre de référence pour le traitement radiothérapeutique sont assurés lorsque vous-même (ou votre enfant) êtes randomisé dans le groupe de traitement avec rayonnement retardé.





5.

**Existe-t-il pour votre enfant, au niveau du traitement, des inconvénients liés à la randomisation ?**

Le fait de participer à cet essai randomisé ne représente aucun inconvénient pour vous ou pour votre enfant au niveau du traitement !

Si vous avez d'autres questions sur le projet de randomisation, n'hésitez pas à nous contacter.

**Prof. Dr. Hermann Müller,  
Studienleiter KRANIOPHARYNGEOM 2007,**

Zentrum für Kinder- und Jugendmedizin  
Klinikum Oldenburg gGmbH  
Rahel-Straus-Straße 10, 26133 Oldenburg  
Tél. : +49 441-403-2072  
Fax : +49 441-403-2789  
E-mail : [kikra.doku@klinikum-oldenburg.de](mailto:kikra.doku@klinikum-oldenburg.de)  
[www.klinikum-oldenburg.de](http://www.klinikum-oldenburg.de)

\_\_\_\_\_

Responsable de l'enfant

\_\_\_\_\_

Date

\_\_\_\_\_

Patient/e

\_\_\_\_\_

Date

\_\_\_\_\_

Médecin conduisant l'entretien

\_\_\_\_\_

Date

\_\_\_\_\_

Témoin

\_\_\_\_\_

Date





# PATIENTS AGES DE 5 ANS OU PLUS APRES RESECTION INCOMPLETE

## Fiche d'information sur la randomisation destinée aux patients âgés de 7 à 13 ans. Etude prospective multicentrique portant sur les enfants et les adolescents atteints de craniopharyngiome – CRANIOPHARYNGIOME 2007

Directeur d'étude : Prof. Dr. med. Hermann Müller, Klinik für Allgemeine Kinderheilkunde, Hämatologie/ Onkologie, Zentrum für Kinder- und Jugendmedizin, Klinikum Oldenburg gGmbH, Rahel-Straus-Straße 10, 26133 Oldenburg, Tél. : +49 441 403-2072, Fax : +49 441 403-2789, E-mail : kikra.doku@klinikum-oldenburg.de  
www.klinikum-oldenburg.de

Patient(e) :

né(e) le

Cher patient / chère patiente,

Tu sais que tu es atteint d'une tumeur (un tissu qui ne s'est pas formé correctement). Cette tumeur porte le nom de craniopharyngiome. Le craniopharyngiome n'est pas un type de cancer et n'a donc pas les caractéristiques malignes des tumeurs cancéreuses. Jusqu'à présent, on n'a pas réussi à comprendre pourquoi une telle tumeur se forme. Ce qui est certain, en tout cas, c'est que ni toi, ni personne d'autre n'a fait quoi que ce soit qu'il ne fallait pas et qui aurait provoqué la formation de la tumeur. Le craniopharyngiome est une malformation qui s'est vraisemblablement développée très tôt, en partie avant ta naissance. Le craniopharyngiome est une maladie très rare. En Allemagne, 30 enfants et adolescents en sont atteints chaque année.

Malgré tout, il faut prendre le craniopharyngiome très au sérieux. En effet, il est placé dans la tête derrière les yeux, à un endroit où se trouvent des parties très importantes du cerveau. Directement à proximité du craniopharyngiome, on trouve le nerf optique, qui permet de voir. L'hypophyse se trouve elle aussi tout près du craniopharyngiome. Cette glande sécrète les hormones dont on a besoin pour grandir, pour atteindre la puberté et pour avoir assez d'énergie pour se sentir en forme. Tu as peut-être eu des problèmes dans ces domaines avant que l'on sache que tu avais un craniopharyngiome. Cela est sans doute dû au fait que le craniopharyngiome s'était développé en comprimant la glande et le nerf optique.

### L'opération n'a malheureusement pas abouti à une extraction complète du craniopharyngiome.

L'opération n'a pas permis d'extraire complètement le craniopharyngiome. Tout d'abord, tes parents et toi même, vous avez été certainement très déçus. Mais tu dois savoir que cela aurait été trop dangereux d'extraire complètement le craniopharyngiome car de nombreux organes essentiels se trouvent près du craniopharyngiome, il faut faire très attention lors de l'opération, afin de ne pas les endommager. Si le craniopharyngiome avait envahi les tissus voisins, il n'était pas possible de l'enlever complètement sans risquer d'abîmer les organes importants qui se trouvent autour. Maintenant, tu as sans doute compris pourquoi le craniopharyngiome n'a pas pu être extrait dans sa totalité : c'est parce que nous voulons tous que tu te sentes bien après l'opération.

### Que va-t-il se passer avec ce qui reste du craniopharyngiome ?

Tout d'abord, il est important que tu te reposes bien après l'opération. Ensuite, nous devons réfléchir ensemble à ce qu'il faut faire avec le reste du craniopharyngiome. Chez d'autres patients, on a très souvent constaté que le reste du craniopharyngiome recommence à se développer. Il est donc important que tes parents et les médecins réfléchissent avec toi pour savoir ce qu'il faut faire.

S'il est resté quelque chose du craniopharyngiome après l'opération, on peut tenter de l'enlever au cours d'une deuxième opération. Dans la plupart des cas, cette deuxième opération est assez compliquée. En effet, la première opération a laissé des cicatrices autour du craniopharyngiome. Si on intervient une deuxième fois pour extraire les restes de la tumeur, ces cicatrices compliquent beaucoup le travail du chirurgien. On peut également traiter le reste du craniopharyngiome.







# 5.

ryngiome avec des rayonnements, sans devoir opérer une deuxième fois. Lors d'une radiothérapie, des rayonnements sont envoyés dans le reste du craniopharyngiome.

Ces rayonnements servent à détruire les tissus du craniopharyngiome. C'est le même principe que lorsque tu as passé une radio ou un scanner destinés à faire des clichés de tes organes internes.

Lors d'une radiothérapie cependant, le dosage des rayonnements administrés est beaucoup plus élevé, étant donné que les rayons servent à empêcher la croissance du reste du craniopharyngiome. Pendant la séance de radiothérapie, il faudra simplement que tu restes allongé une minute sans bouger. Le traitement radiothérapique va toutefois durer entre 5 et 6 semaines, avec une séance par jour. Seul le reste du craniopharyngiome sera soumis aux rayonnements.

### Quand devons-nous commencer la radiothérapie ?

En fait, personne ne sait exactement quand il faut commencer à traiter le reste du craniopharyngiome avec des rayons pour obtenir les meilleurs résultats. Certaines personnes disent qu'il vaut mieux le faire rapidement après l'opération, pour que le reste du craniopharyngiome ne puisse pas recommencer à se développer. Nous savons qu'il n'est pas bon pour ta santé d'attendre trop longtemps et d'être éventuellement obligé de te réopérer. Une autre possibilité serait d'attendre jusqu'au moment où le reste du craniopharyngiome recommence à se développer et de le traiter alors par radiothérapie. Pour le moment, personne ne sait laquelle de ces décisions est la meilleure. Nous ne pouvons donc pas attendre de toi que tu prennes cette décision.

### Notre proposition

Etant donné qu'aucune expérience n'a montré le moment idéal pour la radiothérapie, il faut que nous nous en remettions au hasard. Nous prenons ce genre de décision aléatoire (en latin, «alea» signifie «hasard»), qui se nomme également randomisation, dans le but de déterminer ce moment optimal avec plus de précision à l'avenir. Dans les deux options de radiothérapie (assez rapidement ou plus tard), le traitement est le même et est administré avec les mêmes précautions. Nous nous contentons de décider le moment auquel ce traitement aura lieu. Deux possibilités : le traitement radiothérapique commence assez rapidement (4 mois) après la dernière opération, ou il n'est administré que par la suite, en fonction de nouveaux clichés démontrant la reprise de la croissance du reste du craniopharyngiome.

### Y a-t-il des avantages ou des inconvénients ?

Non. Quelle que soit la date choisie pour le début de la radiothérapie, elle ne présente ni avantages ni inconvénients.

Si tu as d'autres questions, adresse-toi à tes médecins ou contacte-nous par téléphone, fax ou e-mail :

**Prof. Dr. Hermann Müller,**  
**Studienleiter KRANIOPHARYNGEOM 2007,**  
Zentrum für Kinder- und Jugendmedizin  
Klinikum Oldenburg gGmbH  
Rahel-Straus-Straße 10, 26133 Oldenburg  
Tél. : +49 441-403-2072  
Fax : +49 441-403-2789  
E-mail : [kikra.doku@klinikum-oldenburg.de](mailto:kikra.doku@klinikum-oldenburg.de)  
[www.klinikum-oldenburg.de](http://www.klinikum-oldenburg.de)

_____	_____
Responsable de l'enfant	Date
_____	_____
Patient/e	Date
_____	_____
Médecin conduisant l'entretien	Date
_____	_____
Témoin	Date



# MODULO PER IL CONSENSO INFORMATO DI TUTORI E PAZIENTI:

## Indagine multicentrica prospettiva su bambini e adolescenti affetti da craniofaringioma – CRANIOFARINGIOMA 2007

Direttore dello studio: Prof. Dr. med. Hermann Müller, Klinik für Allgemeine Kinderheilkunde, Hämatologie/ Onkologie, Zentrum für Kinder- und Jugendmedizin, Klinikum Oldenburg gGmbH, Rahel-Straus-Straße 10, 26133 Oldenburg, Tel.: +49 441 403-2072, Fax: +49 441 403-2789, E-mail: kakra.doku@klinikum-oldenburg.de www.klinikum-oldenburg.de

Paziente:

nato/a il

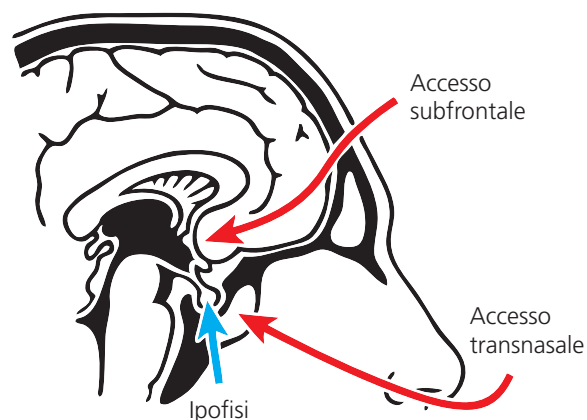
A Lei/Al Suo/a bambino/a è stato diagnosticato un craniofaringioma. Il craniofaringioma è una malformazione del tessuto che ha subito un danno a livello evolutivo già in fase embrionale, vale a dire ancor prima della nascita. Le cause di questo tumore non sono state ancora identificate. Il tumore visibile nelle immagini tomografiche a risonanza magnetica non ha quindi l'aspetto di un tumore maligno, bensì di una malformazione. Il craniofaringioma è tuttavia localizzato in una sede molto vicina a parti dell'encefalo che sono molto importanti per lo sviluppo fisico e psichico. La vicinanza ai nervi ottici può provocare deficit alla vista, che possono portare alla cecità. Ghiandole cerebrali che si trovano nella zona circostante, come l'ipofisi e l'ipotalamo, sono responsabili della secrezione di molti ormoni, a loro volta responsabili della crescita, della regolazione del peso, dello sviluppo sessuale e dell'equilibrio idrico. Spesso i primi sintomi lamentati dai pazienti sono riconducibili al mancato funzionamento di questi ormoni, causato appunto dal craniofaringioma. Nel cervello, nelle immediate vicinanze del craniofaringioma si sviluppano inoltre protidi

che giocano un ruolo fondamentale nella regolazione del ritmo giorno-notte, nella capacità di concentrazione e nel comportamento alimentare dei pazienti.

Il trattamento elettivo per un bambino o un adolescente affetto da craniofaringioma di recente diagnosi è prevalentemente l'intervento chirurgico. Sarà il Suo medico/ neurochirurgo a discutere con Lei la decisione di intervenire chirurgicamente (come e in quale misura eseguire l'intervento/la rimozione). Le sarà spiegato che spesso non è possibile rimuovere completamente il craniofaringioma, poiché si teme che l'intervento di asportazione totale possa provocare gravi danni alle zone del cervello adiacenti al tumore. Esistono d'altra parte anche craniofaringiomi che recidivano nonostante una rimozione totale. Se dal punto di vista operatorio non fosse possibile rimuovere parti del craniofaringioma, dopo l'intervento è necessario ricorrere a radioterapia.

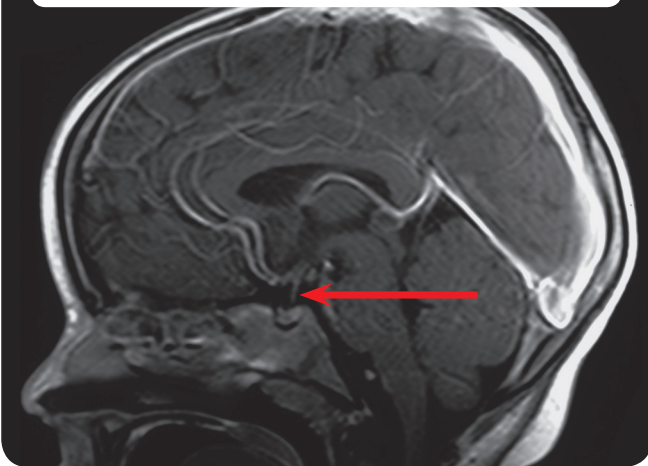
Tranne che nei rari casi in cui non è stato possibile rimuovere l'ipofisi e l'infundibulo ipotalamico, dopo l'intervento Lei/il Suo bambino dovrà assumere regolarmente e per tutta la vita gli ormoni normalmente secreti da tali ghiandole in forma di compresse, gocce rinologiche o iniezioni sottocutanee. Dopo il trattamento circa la metà dei pazienti affetti da craniofaringioma sviluppa un notevole sovrappeso temporaneo. Spesso le compromissioni della vista esistenti prima dell'intervento non recedono. Nei pazienti affetti da craniofaringioma vengono riscontrati disturbi della memoria e dell'attenzione. Poiché non è chiaro fino a che punto il trattamento dei pazienti possa impedire o al contrario aumentare i disturbi collaterali sopra descritti, raccogliamo i dati sul trattamento e sullo stato di salute al termine della terapia. Lo scopo della nostra indagine è quello di testimoniare quale forma di trattamento risulta essere la più efficace e insieme la meno lesiva per bambini e adolescenti affetti da tale pato-

Fig. 1: vie di accesso operatorie

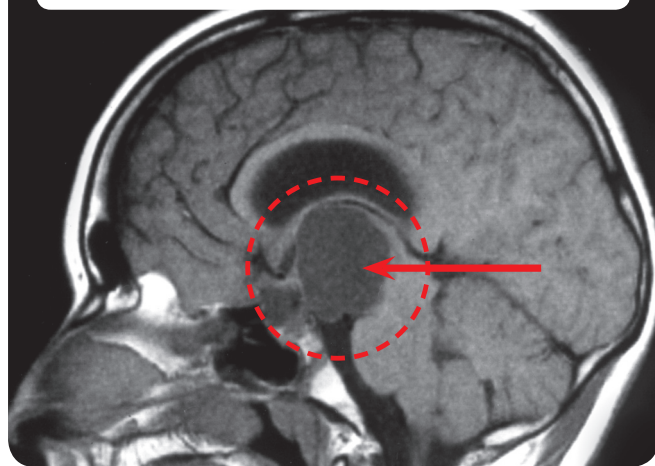




**Fig. 2:** Tomografia a risonanza magnetica (MRT) del cranio di un paziente con ipofisi normale



**Fig. 3:** Tomografia a risonanza magnetica (MRT) del cranio di un paziente con craniofaringioma



logia. Intendiamo raccogliere e valutare dati a fini diagnostici, terapeutici e post-terapeutici. La preghiamo pertanto di fornirci il Suo consenso per l'elaborazione dei dati compilando un apposito modulo. Per raccogliere queste informazioni sulla salute e sulle condizioni dopo il trattamento, è necessario effettuare visite successive a intervalli regolari. Queste visite vengono effettuate per tutti i pazienti tre mesi e l'ultima un anno dopo l'intervento/trattamento presso la clinica del luogo di residenza. Le visite successive comprendono:

- Visita medica e misurazione.
- Tomografia a risonanza magnetica (MRT) del cranio.
- Visita oculistica.
- Test/questionari per la valutazione dello sviluppo intellettivo, della capacità di concentrazione, del comportamento alimentare e della qualità di vita in relazione allo stato di salute (i questionari corrispondenti Le saranno consegnati a distanza di un anno o dal medico curante con la preghiera di compilarli e di inviarli al Direttore dello studio).
- Gli esami neuropsicologici verranno eseguiti a intervalli annuali presso la clinica che effettua il trattamento.
- Esami del sangue per la valutazione del dosaggio ormonale.

**Se al Suo bambino è stato possibile rimuovere solo parzialmente il craniofaringioma e il bambino aveva 5 o più anni al momento dell'intervento, vorremmo proporLe un ulteriore trattamento. Per informazioni a riguardo, La invitiamo a leggere il nostro speciale modulo di dichiarazione riportato nelle pagine seguenti.**

Il (neuro)radiologo responsabile Le spiegherà i rischi possibili connessi all'utilizzo di mezzi di contrasto durante l'esame MRT. La determinazione dell'età ossea, nonché la composizione corporea, comporta una somministrazione ridotta di raggi. Consigliamo di effettuare l'esame della composizione corporea con DEXA (assorbimetria raggi X a doppia energia) per pazienti che dopo l'intervento abbiano sviluppato un forte sovrappeso. L'esame della composizione corporea comporta una somministrazione ridotta di raggi, equiparabile a quella di una radiografia della mano. L'età ossea viene determinata annualmente tramite una radiografia della mano sinistra. La determinazione dell'età ossea è importante per valutare lo sviluppo corporeo e la crescita del bambino ed eventualmente riconoscere e quindi trattare tempestivamente eventuali disturbi. Tutti gli esami non sono dolorosi.

Le relazioni tra il sovrappeso che si sviluppa con frequenza in presenza di questo tumore e il craniofaringioma stesso non sono state ancora chiarite a sufficienza. Il trattamento dell'adiposità è molto complicato. Per comprendere meglio queste relazioni e forse riuscire ad offrire possibilità di trattamento in futuro, intendiamo esaminare una parte del tessuto del craniofaringioma asportato o del liquido





cistico aspirato e contemporaneamente esaminare nei campioni di sangue prelevato quali possano essere i fattori responsabili del sovrappeso.

La valutazione viene effettuata nel rispetto dell'obbligo del segreto professionale del medico e della riservatezza dei dati personali. Il consenso all'elaborazione dei dati è volontario. Nel caso in cui non accetti di collaborare, Lei

o il Suo bambino non subirà conseguenze. Potrà ritirare il Suo consenso in qualsiasi momento.

<hr/>	<hr/>
Tutore/Tutrice	Data
<hr/>	<hr/>
Paziente	Data
<hr/>	<hr/>
Medico che ha sostenuto il colloquio	Data
<hr/>	<hr/>
Testimone	Data





# PAZIENTI DI 5 O PIÙ ANNI DOPO RESEZIONE PARZIALE

6.

## Modulo per il consenso informato alla randomizzazione per tutori e pazienti > 14 anni: Indagine multicentrica prospettiva su bambini e adolescenti affetti da craniofaringioma – CRANIOFARINGIOMA 2007

Direttore dello studio: Prof. Dr. med. Hermann Müller, Klinik für Allgemeine Kinderheilkunde, Hämatologie/Onkologie, Zentrum für Kinder- und Jugendmedizin, Klinikum Oldenburg gGmbH, Rahel-Straus-Straße 10, 26133 Oldenburg, Tel.: +49 441 403-2072, Fax: +49 441 403-2789, E-mail: kikra.doku@klinikum-oldenburg.de  
www.klinikum-oldenburg.de

Paziente:

nato/a il

A Lei/Al Suo/a bambino/a è stato diagnosticato un craniofaringioma. Il craniofaringioma è una malformazione del tessuto che ha subito un danno a livello evolutivo già in fase embrionale, vale a dire ancor prima della nascita. Le cause di questo tumore non sono state ancora identificate. Il tumore visibile nelle immagini tomografiche a risonanza magnetica non ha quindi l'aspetto di un tumore maligno, bensì di una malformazione. Il craniofaringioma è tuttavia localizzato in una sede molto vicina a parti dell'encefalo che sono molto importanti per lo sviluppo fisico e psichico. La vicinanza ai nervi ottici può provocare deficit alla vista, che possono portare alla cecità. Ghiandole cerebrali che si trovano nella zona circostante, come l'ipofisi e l'ipotalamo, sono responsabili della secrezione di molti ormoni, a loro volta responsabili della crescita, della regolazione del peso, dello sviluppo sessuale e dell'equilibrio idrico. Spesso i primi sintomi lamentati dai pazienti sono riconducibili al mancato funzionamento di questi ormoni, causato appunto dal craniofaringioma. Nel cervello, nelle immediate vicinanze del craniofaringioma si sviluppano inoltre protidi che giocano un ruolo fondamentale nella regolazione del ritmo giorno-notte, nella capacità di concentrazione e nel comportamento alimentare dei pazienti.

### **“Purtroppo” con l'intervento non è stato possibile rimuovere completamente il craniofaringioma.**

Il trattamento elettivo per un bambino o un adolescente affetto da craniofaringioma di recente diagnosi è prevalentemente l'intervento chirurgico. La decisione circa la modalità di intervento (come e in quale misura eseguire l'intervento/la rimozione) è stata presa dal neurochirurgo che ha effettuato l'intervento su di Lei/sul Suo bambino, assumendosene l'intera responsabilità durante l'intervento stesso. In un primo momento è stato singolare il fatto

che non fosse possibile rimuovere completamente in fase di intervento il craniofaringioma da cui Lei/il Suo bambino è affetto. Tuttavia, grazie alle indagini effettuate fino ad oggi, è noto che le asportazioni totali spesso possono causare ferite al tessuto cerebrale circostante e che esse provocano disturbi collaterali, per i quali non esistono trattamenti efficaci. Per questo motivo è stata praticata una rimozione solo parziale del craniofaringioma, al fine di evitare i disturbi collaterali causati dalle ferite provocate dall'intervento.

### **Cosa comporta la permanenza del residuo tumorale del craniofaringioma per la salute e lo sviluppo futuri del Suo bambino?**

Se dal punto di vista operatorio non fosse possibile rimuovere parti del craniofaringioma, si può valutare se procedere con un nuovo intervento o radioterapia oppure se attendere ulteriori esiti. Un nuovo intervento presenta un rischio elevato, poiché dopo il primo intervento si generano cicatrici che rendono difficile per il chirurgo riuscire a praticare una rimozione completa in un intervento successivo. La radioterapia offre una buona possibilità di impedire efficacemente una ricrescita del residuo tumorale. L'attesa degli esiti presenta il vantaggio di poter/dover decidere il trattamento solo dopo un'ulteriore crescita del residuo tumorale.

### **Quale decisione si consiglia ora di prendere circa il trattamento del residuo tumorale?**

Certamente non è facile rispondere a questa domanda basandoci sulle conoscenze attuali e sui risultati di indagini precedenti. La radioterapia diretta al residuo tumorale





immediatamente dopo il primo intervento presenterebbe il vantaggio di evitare un'ulteriore crescita del tumore e quindi ovviare ad ulteriori interventi. Indagini su casi precedenti hanno consentito di rilevare che i pazienti che hanno mostrato conseguenze ed effetti collaterali pesanti hanno subito più interventi rispetto ai pazienti che hanno sofferto di lievi effetti collaterali. Per quanto riguarda la crescita tumorale, la radioterapia rappresenterebbe dunque la possibilità di trattamento più importante.

D'altra parte, si deve considerare che il craniofaringioma è una malformazione e non un tumore maligno. È dunque difficile prevedere se il residuo tumorale presenterà recidive in futuro. La letteratura scientifica riporta una probabilità di crescita del residuo tumorale a lungo termine compresa tra l'80 e il 100%. Nelle nostre indagini abbiamo riscontrato una crescita del residuo tumorale entro i primi quattro anni dall'intervento in circa la metà dei pazienti.

#### Quali sono le nostre proposte per quanto riguarda la terapia successiva?

Vorremmo proporLe di esaminare la questione della randomizzazione per la scelta del momento in cui attivare la radioterapia in presenza di residuo tumorale dopo l'intervento. Cosa significano per Lei/per il Suo bambino una randomizzazione e la terapia successiva? Poiché non siamo in grado di fornire un consiglio oggettivo, ovvero se sia preferibile praticare la radioterapia immediatamente dopo l'intervento senza rimozione totale oppure solo dopo una successiva ricrescita del residuo tumorale, vorremmo esaminare la questione dal punto di vista scientifico. Con questa indagine randomizzata, come avviene per tutti gli altri tumori, vorremmo prendere la decisione, previo Suo consenso, rispetto a quando iniziare la radioterapia del residuo tumorale su base casuale. Solo in questo modo, e grazie al Suo aiuto, tra qualche anno saremo in grado di rispondere alla domanda su quale sia il momento ottimale per iniziare la radioterapia di un residuo tumorale dopo un intervento di rimozione parziale del craniofaringioma. La decisione casuale riguarda il momento in cui deve essere eseguita una radioterapia diretta al residuo tumorale. La radioterapia da somministrare è una terapia riconosciuta ed efficace su un residuo tumorale esistente, in grado di impedire effetti collaterali successivi. Il momento in cui si deve attivare questa efficace terapia non è ancora chiaro e verrebbe stabilito con una decisione casuale dei tempi.

Per i pazienti che vengono randomizzati nel gruppo che prevede la radioterapia in tempi più vicini all'intervento

esiste la possibilità che l'irradiazione venga somministrata anche in casi in cui in effetti non vi sia stata ricrescita del residuo tumorale. Le indagini hanno tuttavia mostrato che questo caso si riscontra nel lungo periodo solo in meno del 10% dei pazienti. Il rischio ridotto che in pochi casi vengano somministrati raggi che non sarebbero stati immediatamente necessari deve essere però messo a confronto con il rischio che un'irradiazione o un'operazione successiva in caso di recidiva del tumore comporterebbe una terapia più prolungata, con probabili effetti negativi sulla salute e sulle possibilità di guarigione.

#### Quali vantaggi presenta una randomizzazione per il Suo bambino e per l'indagine scientifica?

La randomizzazione, cioè la decisione casuale circa il momento in cui iniziare la radioterapia per Lei/il Suo bambino dopo una rimozione parziale del craniofaringioma, non presenta alcun svantaggio in base alle conoscenze più recenti ricavate dai risultati di indagini a livello internazionale. Nessuno sa quale sarebbe il momento ottimale in cui iniziare una radioterapia, al fine di evitare disturbi collaterali. Indagini effettuate in passato indicano che la qualità di vita di pazienti affetti da craniofaringioma e sottoposti a radioterapia non è risultata inferiore a quella di pazienti non trattati con radioterapia. Per scoprire quale sarebbe il momento migliore per iniziare l'irradiazione necessaria, ai fini dell'indagine scientifica è necessario prendere una decisione basata sul caso. Solo così è possibile scoprire in un'indagine quale consiglio si possa dare a proposito della radioterapia.

Nel caso in cui Lei/il Suo bambino venga randomizzato per il braccio terapeutico che prevede l'irradiazione immediatamente dopo l'intervento chirurgico, possiamo assicurare che la pianificazione e l'esecuzione dell'irradiazione verranno valutate e controllate tramite un centro di riferimento per garantirne la conformità con i massimi standard di qualità. Gli stessi standard di qualità e la stessa valutazione sono garantiti dal centro di riferimento per la radioterapia anche nel caso in cui Lei/il Suo bambino venga randomizzato nel braccio terapeutico che prevede l'irradiazione in un momento successivo.







6.

### Esistono svantaggi nel trattamento del Suo bambino derivanti dalla randomizzazione?

Non esistono svantaggi per Lei/il Suo bambino connessi al trattamento associato alla partecipazione alla randomizzazione.

Restiamo a vostra disposizione per ulteriori domande relative alla randomizzazione pianificata.

#### **Prof. Dr. Hermann Müller, Studienleiter KRANIOPHARYNGEOM 2007,**

Zentrum für Kinder- und Jugendmedizin  
Klinikum Oldenburg gGmbH  
Rahel-Straus-Straße 10, 26133 Oldenburg  
Tel.: +49 441-403-2072  
Fax: +49 441-403-2789  
E-mail: [kikra.doku@klinikum-oldenburg.de](mailto:kikra.doku@klinikum-oldenburg.de)  
[www.klinikum-oldenburg.de](http://www.klinikum-oldenburg.de)

\_\_\_\_\_

Tutore/Tutrice

\_\_\_\_\_

Data

\_\_\_\_\_

Paziente

\_\_\_\_\_

Data

\_\_\_\_\_

Medico che ha sostenuto il colloquio

\_\_\_\_\_

Data

\_\_\_\_\_

Testimone

\_\_\_\_\_

Data





# PAZIENTI DI 5 O PIÙ ANNI DOPO RESEZIONE PARZIALE

## Modulo per il consenso informato alla randomizzazione per pazienti di età 7–13 anni: Indagine multicentrica prospettiva su bambini e adolescenti affetti da craniofaringioma – CRANIOFARINGIOMA 2007

Direttore dello studio: Prof. Dr. med. Hermann Müller, Klinik für Allgemeine Kinderheilkunde, Hämatologie/ Onkologie, Zentrum für Kinder- und Jugendmedizin, Klinikum Oldenburg gGmbH, Rahel-Straus-Straße 10, 26133 Oldenburg, Tel.: +49 441 403-2072, Fax: +49 441 403-2789, E-mail: kikra.doku@klinikum-oldenburg.de www.klinikum-oldenburg.de

Paziente:

nato/a il

Caro paziente, Cara paziente

sei a conoscenza del fatto che sei affetto/a da un tumore (tessuto che non appartiene elettivamente alla sede in cui si trova) chiamata craniofaringioma. Il craniofaringioma è una malattia tumorale che tuttavia non ha le caratteristiche maligne dei tumori carcinomatosi. Oggi non sappiamo ancora perché questo tumore si manifesta. È però certo che né tu, né nessun altro avete fatto qualcosa di sbagliato che ha provocato l'insorgenza del tumore. Il craniofaringioma è una malformazione che probabilmente è insorta molto presto, in parte già prima della nascita. Il craniofaringioma è una malattia molto rara. In Germania si ammalano ogni anno circa 30 bambini e adolescenti.

Ciononostante è necessario prendere molto sul serio questa malattia. Il craniofaringioma si manifesta precisamente nella testa, dietro gli occhi, in un punto in cui si trovano anche molte parti importanti del cervello. Vicinissimo al craniofaringioma si trova il nervo ottico, che è il nervo che ci consente di vedere. Molto vicina al craniofaringioma si trova anche l'ipofisi. In questa ghiandola vengono secreti gli ormoni di cui abbiamo bisogno per crescere, per entrare nella pubertà e per avere l'energia sufficiente per sentirci bene. Probabilmente hai già avuto dei dolori prima che ti fosse diagnosticato il craniofaringioma. Probabilmente questi dolori sono stati provocati dal craniofaringioma che è cresciuto ed è andato a comprimere la ghiandola e il nervo ottico.

### **Purtroppo con l'intervento non è stato possibile rimuovere completamente il craniofaringioma.**

Con l'operazione non siamo riusciti a rimuovere del tutto il craniofaringioma. In un primo momento è stata sicuramente una sorpresa per te e per i tuoi genitori. Tuttavia, deve esserti chiaro che sarebbe stato troppo pericoloso rimuovere completamente il craniofaringioma. Vicino al craniofaringioma ci sono molti organi importanti, quindi occorre operare con molta cautela per non provocare danni nelle sue vicinanze. Se il craniofaringioma è cresciuto nelle vicinanze, non è possibile rimuovere completamente il tumore senza ledere gli organi importanti che si trovano lì in prossimità. Speriamo che tu capisca che il motivo per cui non è stato possibile togliere completamente il craniofaringioma è che tutti vogliono che tu stia bene dopo l'operazione.

### **Cosa succede ora a quello che rimane del craniofaringioma?**

Innanzitutto è importante che tu ti riprenda dall'operazione. Ma noi dobbiamo anche pensare a cosa può succedere alla parte di craniofaringioma rimasta. In altri pazienti si è visto che spesso questo residuo di craniofaringioma inizia a ricrescere. Per questo motivo è importante pensare, insieme a te, ai tuoi genitori e ai medici, a cosa si deve fare.

Se dopo l'operazione è rimasta ancora una parte di craniofaringioma, si può tentare di operare di nuovo, ma spesso un'altra operazione non è semplice. Dopo la prima operazione, vicino al craniofaringioma rimangono delle cicatrici che rendono difficile rimuovere interamente il tumore con un secondo intervento. Si può però trattare con dei raggi





# 6.

la parte di craniofaringioma rimasta, senza operare. Un trattamento di questo tipo prevede di colpire il residuo di craniofaringioma con raggi X.

I raggi distruggono il tessuto del craniofaringioma. Forse conosci situazioni simili, ovvero la radiografia o la tomografia computerizzata (TAC), che consentono di ottenere delle immagini.

I raggi X emessi dall'irradiazione hanno un dosaggio molto alto, che impedisce al residuo irradiato di continuare a crescere. Durante l'irradiazione devi semplicemente rimanere sdraiato per un minuto, senza muoverti. La radioterapia dura però circa 5–6 settimane, con una irradiazione al giorno. I raggi vengono diretti solo sul residuo di craniofaringioma.

### Quando dobbiamo iniziare la radioterapia?

Non si sa con precisione quando è il momento migliore per iniziare la radioterapia sulla parte restante di craniofaringioma. Alcuni dicono che è meglio iniziare subito con i raggi, per impedire che il residuo ricresca. È noto che un'attesa troppo lunga e probabili altre operazioni non sono consigliabili per la tua salute. Un'altra possibilità sarebbe quella di aspettare che la parte residua di craniofaringioma ricresca, e solo a quel punto iniziare la radioterapia. Al momento nessuno sa quale sia la decisione migliore da prendere. Pertanto, chiederti di decidere sarebbe eccessivo.

### La nostra proposta

Poiché non ci sono esperienze sicure che indichino quale sarebbe il momento migliore, vorremmo affidare la decisione al caso. Viene adottata una decisione casuale di questo tipo (detta anche randomizzazione) per essere in grado di sapere meglio in futuro quando potrebbe essere il momento più idoneo. La radioterapia è uguale in ogni caso e verrà eseguita a dovere in entrambi i casi. Noi decideremo solo quando si farà. Potremmo decidere di iniziarla relativamente presto (4 mesi) dopo l'ultima operazione, oppure solo dopo aver constatato sulle immagini che il residuo tumorale è ricresciuto.

### Ci sono vantaggi o svantaggi?

No. Non ci sono vantaggi né svantaggi; non fa differenza quando si decide di iniziare la radioterapia.

Per ulteriori domande, puoi rivolgerti ai tuoi medici, telefonare oppure inviare un fax o un'e-mail a:

**Prof. Dr. Hermann Müller,**  
**Studienleiter KRANIOPHARYNGEOM 2007,**  
Zentrum für Kinder- und Jugendmedizin  
Klinikum Oldenburg gGmbH  
Rahel-Straus-Straße 10, 26133 Oldenburg  
Tel.: +49 441-403-2072  
Fax: +49 441-403-2789  
E-mail: [kikra.doku@klinikum-oldenburg.de](mailto:kikra.doku@klinikum-oldenburg.de)  
[www.klinikum-oldenburg.de](http://www.klinikum-oldenburg.de)

Tutore/Tutrice	Data
Paziente	Data
Medico che ha sostenuto il colloquio	Data
Testimone	Data



# VOORLICHTINGSBROCHURE VOOR PATIËNTEN EN HUN VERZORGERS:

## Prospectief multicentrisch onderzoek van kinderen en jongeren met craniofaryngeoom – CRANIOFARYNGEOM 2007

Studie onder auspiciën van: Prof. Dr. med. Hermann Müller, Klinik für Allgemeine Kinderheilkunde, Hämatologie/ Onkologie, Zentrum für Kinder- und Jugendmedizin, Klinikum Oldenburg gGmbH, Rahel-Straus-Straße 10, 26133 Oldenburg, Tel.: +49 441 403-2072, Fax: +49 441 403-2789, E-Mail: kikra.doku@klinikum-oldenburg.de www.klinikum-oldenburg.de

Patiënt:

Geboortedatum

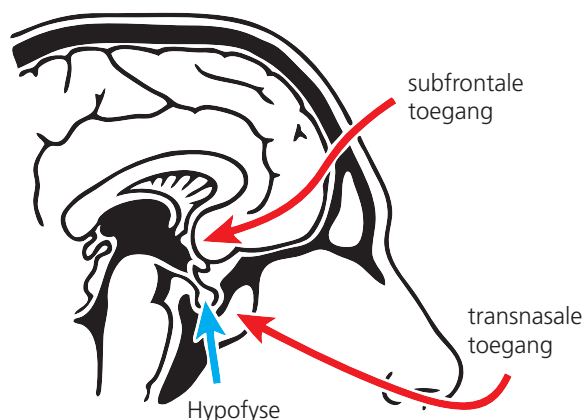
Bij uw kind werd een craniofaryngeoom gediagnosticeerd. Het craniofaryngeoom is een celwoeking die uitgaat van weefsel dat tijdens de embryonale ontwikkeling (dus nog voor de geboorte) verstoord werd. De oorzaak van deze verstoring is nog altijd niet bekend. De op MRI-beelden zichtbare tumor is dus geen kwaadaardig gezwell maar een soort deformatie. Overigens ligt het craniofaryngeoom in de directe nabijheid van hersendelen die erg belangrijk zijn voor de lichamelijke en geestelijke ontwikkeling. De nabijheid van de oogzenuwen kan het zicht beïnvloeden en zelfs tot verlies van het gezichtsvermogen leiden. Naastgelegen hersendelen zoals de hypofyse en de hypothalamus zijn verantwoordelijk voor de productie van vele hormonen die de groei, gewichtstoename, de ontwikkeling tijdens de puberteit en de vochthuishouding reguleren en sturen. Vaak ontstaan de eerste klachten van de patiënt door een gebrek aan deze hormonen dat wordt veroorzaakt door het craniofaryngeoom. Daarenboven worden in de directe omgeving van craniofaryngeomen eiwitten in de hersenen aangemaakt die een belangrijke

rol spelen bij het dag-nachtritme, het concentratievermogen en de eetgewoonten van de patiënt.

De behandeling van een kind of puber waarbij de diagnose craniofaryngeoom gesteld wordt, is meestal een operatie. De beslissing of het een operatieve ingreep wordt (hoe en hoeveel wordt weggenomen of in hoeverre de druk wordt verminderd) wordt met u door de betrokken arts of neurochirurg besproken. U wordt uitgelegd dat het craniofaryngeoom meestal niet geheel verwijderd kan worden, daar er kans bestaat voor ernstige schade aan de naastgelegen hersendelen. Aan de andere kant zijn er ook craniofaryngeomen die, hoewel volledig verwijderd, toch weer optreden. Als delen van de craniofaryngeoom niet operatief te verwijderen zijn, moet na de operatie een bestralingstherapie in overweging worden genomen.

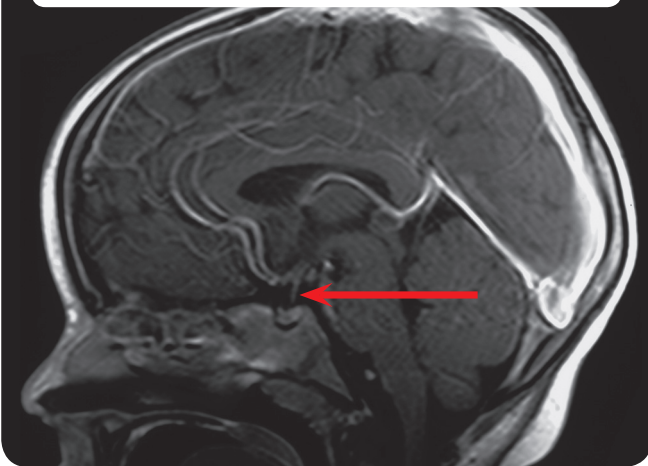
Afgezien van het uitzonderlijke geval dat de pijnappelklier (hypofyse en de steel van de hypofyse) niet verwijderd hoeft te worden, moet de patiënt na de operatie regelmatig en levenslang hormonen in de vorm van tabletten, neusdruppels of subcutane injecties krijgen. Ongeveer de helft van alle patiënten met craniofaryngeoom ontwikkelt na de behandeling een gedeeltelijk aanzienlijk overgewicht. Slechtheid die reeds voor de operatie bestond zal meestentijds niet meer genezen. In de praktijk is er sprake van geheugenverlies en waarnemingsvermogen bij patiënten met een craniofaryngeoom. Omdat het nog steeds onduidelijk is in hoeverre de behandeling van patiënten de hierboven genoemde resulterende ziekteverschijnselen verhinderen of mogelijkwijze versterken, worden de gegevens van de behandeling en de gezondheid na het afsluiten van de therapie verder gebruikt. Ons onderzoek heeft tot doel conclusies te trekken over welke vorm van behandeling de effectiefste en tegelijkertijd minst belastende is voor kinderen en pubers met deze ziekte. Wij willen de gegevens over de

**Afb. 1:** Operatieve toegangsweg

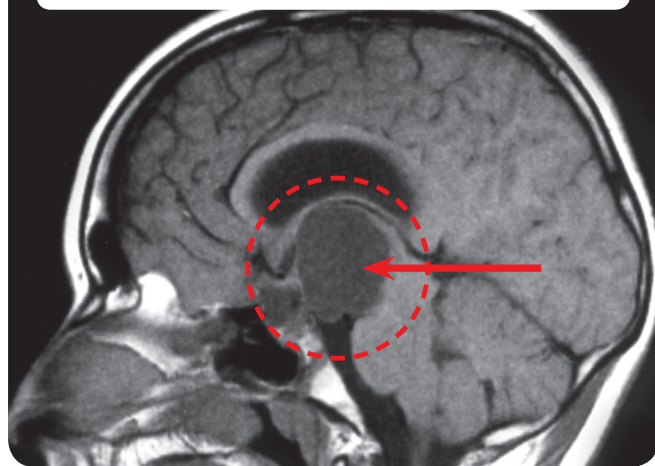




**Afb. 2:** Magnetic Resonance Image (MRI) schedelfoto van een patiënt met een normale hypofyse (pijnappelklier)



**Afb. 3:** Magnetic Resonance Image (MRI) schedelfoto van een patiënt met een craniofaryngeoom



diagnostiek, therapie en nazorg achterhalen en evalueren. Op een apart formulier vragen wij u of u akkoord gaat met het verwerken van de gegevens. Om deze gegevens over de gezondheid en de ervaring na de behandeling te verkrijgen, zijn regelmatige controleonderzoeken nodig. Deze controleonderzoeken worden bij alle patiënten drie maanden na de operatie of behandeling en aansluitend eens per jaar in het plaatselijke ziekenhuis uitgevoerd. Deze controleonderzoeken bestaan uit:

- Lichamelijk onderzoek en meting,
- MRI-scan van het hoofd,
- Onderzoek door een oogarts,
- Testen of vragenlijst met betrekking tot de intelligentie, het concentratievermogen, het eetgedrag en de gezondheid en de kwaliteit van het leven (deze vragenlijsten zullen u jaarlijks worden overhandigd door de behandelende arts met het verzoek deze ingevuld terug te zenden naar het onderzoeksteam).
- Neuropsychologisch onderzoek volgt eens per jaar in de betreffende kliniek,
- Bloedonderzoek voor de hormoonspiegels.

**Als bij uw kind het craniofaryngeoom slechts gedeeltelijk kon worden verwijderd en uw kind ten tijde van de operatie 5 jaar of ouder was, willen wij u een voorstel doen voor de verdere behandeling. Voor informatie hierover verwijzen we u naar ons speciale inlichtingenformulier op de volgende pagina's.**

Wat betreft mogelijke risico's bij het toepassen van contrastmiddelen tijdens de MRI-scan, geeft de behandeld (neuro-)radioloog u uitleg. Het bepalen van de skeletleeftijd evenals de lichaamsbouw heeft maar een geringe stralenbelasting tot gevolg. Het onderzoek van de lichaamsbouw door middel van DEXA bevelen wij aan voor patiënten die na de operatie aanzienlijk overgewicht hebben ontwikkeld. Dat onderzoek van de lichaamsbouw gaat gepaard met een geringe stralenbelasting die ongeveer te vergelijken is met een röntgenfoto van de hand. De skeletleeftijd wordt jaarlijks met behulp van een röntgenfoto van de linkerhand bepaald. Deze skeletleeftijd is belangrijk om de lichamelijke ontwikkeling en het groeiproces van uw kind te kunnen beoordelen en in het geval van verstoring dit vroegtijdig te ontdekken en te behandelen. Deze beide onderzoeken zijn niet pijnlijk.

Over het verband tussen het vaak voorkomende overgewicht en de craniofaryngeoom-aandoening is nog weinig bekend. De behandeling van deze vetzucht is heel moeilijk. Om dit verband beter te kunnen begrijpen en wellicht in de toekomst ook behandelmethoden te kunnen aanbieden, willen wij een deel van het operatief verwijderde weefsel van de craniofaryngeoom respectievelijk de vloeis-





stof van de gepuncteerde cyste en het gelijktijdig afgenomen bloedmonster onderzoeken op factoren die mogelijk verantwoordelijk zijn voor het overgewicht.

De resultaten vallen volledig onder de medische geheimhoudingsplicht en de gegevens zijn beveiligd. Uw instemming met het verwerken van de gegevens is op vrijwillige basis. In het geval dat u uw medewerking niet geeft, heeft

dit voor u en uw kind geen nadelige gevolgen. U kunt uw toestemming te allen tijde intrekken.

_____	_____
Ouder of voogd	Datum
_____	_____
Patiënt	Datum
_____	_____
Behandelend arts	Datum
_____	_____
Getekend in aanwezigheid van	Datum







# PATIËNTEN VAN 5 JAAR OF OUDER BIJ EEN GEDEELTELIJKE RESECTIE

7.

## Voorlichtingsbrochure voor patiënten ouder dan 14 jaar en hun verzorgers: Prospectief multicentrisch onderzoek van kinderen en jongeren met craniofaryngeoom – CRANIOFARYNGEOM 2007

Studie onder auspiciën van: Prof. Dr. med. Hermann Müller, Klinik für Allgemeine Kinderheilkunde, Hämatologie/Onkologie, Zentrum für Kinder- und Jugendmedizin, Klinikum Oldenburg gGmbH, Rahel-Straus-Straße 10, 26133 Oldenburg, Tel.: +49 441 403-2072, Fax: +49 441 403-2789, E-Mail: kikra.doku@klinikum-oldenburg.de www.klinikum-oldenburg.de

Patiënt:

Geboortedatum

Bij uw kind werd een craniofaryngeoom gediagnosticeerd. Het craniofaryngeoom is een celwoekering die uitgaat van weefsel dat tijdens de embryonale ontwikkeling (dus nog voor de geboorte) verstoord werd. De oorzaak van deze verstoring is nog altijd niet bekend. De op MRI-beelden zichtbare tumor is dus geen kwaadaardig gezwel maar een soort deformatie. Overigens ligt het craniofaryngeoom in de directe nabijheid van hersendelen die erg belangrijk zijn voor de lichamelijke en geestelijke ontwikkeling. De nabijheid van de oogzenuwen kan het zicht beïnvloeden en zelfs tot verlies van het gezichtsvermogen leiden. Naastgelegen hersendelen zoals de hypofyse en de hypothalamus zijn voor de productie van vele hormonen verantwoordelijk die de groei, gewichtstoename, de ontwikkeling tijdens de puberteit en de vochthuishouding reguleren en sturen. Vaak ontstaan de eerste klachten van de patiënt door een gebrek aan deze hormonen dat wordt veroorzaakt door het craniofaryngeoom. Daarenboven worden in de directe omgeving van craniofaryngeomen eiwitten in de hersenen aangemaakt die een belangrijke rol spelen bij het dag-nachtritme, het concentratievermogen en de eetgewoonten van de patiënt.

### „Helaas” kon het craniofaryngeoom tijdens de operatie niet in zijn geheel verwijderd worden.

De behandeling van een kind of puber waarbij de diagnose craniofaryngeoom gesteld wordt, is meestal een operatie. De beslissing over de operatieve ingreep (hoe en hoeveel kan worden weggenomen of in hoeverre de druk wordt verminderd) is door de neurochirurg(en) die uw kind opereerden tijdens de operatie naar eer en geweten genomen. In eerste instantie lijkt het ontmoedigend dat het craniofaryngeoom bij uw kind niet in zijn geheel operatief verwijderd kon worden. Uit dit onderzoek is

echter gebleken dat totale verwijdering vaak tot verwondingen van het naburig hersenweefsel kan leiden, die dan vervolgaandoeningen veroorzaken waarvoor geen werkzame behandeling beschikbaar is. Om die reden is slechts een deel van het craniofaryngeoom verwijderd om deze gevolgaandoeningen door operatieve verwondingen te vermijden.

### Wat betekent de nog aanwezige tumorrest van het craniofaryngeoom voor de gezondheid en de ontwikkeling van uw kind?

Als delen van de craniofaryngeoom niet operatief te verwijderen zijn, kan een nieuwe operatie, een bestralingstherapie of verder afwachten in overweging worden genomen. Een nieuwe operatie heeft een hoog risico, omdat bij de eerste operatie littekens zijn ontstaan die het de chirurg moeilijker maken om tijdens een tweede operatie de complete verwijdering te realiseren. Een bestralingstherapie biedt de mogelijkheid een verdere groei van de tumorrest eventueel effectief te verhinderen. Een afwachtende houding biedt het voordeel dat men pas bij verdere groei van de tumorrest een beslissing tot behandeling moet nemen.

### Welke beslissing over de behandeling wordt nu aanbevolen bij het achterblijven van een tumorrest?

Deze vraag is op grond van onze huidige kennis en de resultaten van eerdere onderzoeken niet met zekerheid te beantwoorden. Een direct na de eerste operatie uitgevoerde bestraling van het achtergebleven tumorrestant zou als voordeel hebben dat een verdere groei van de tumor en daarmee verder operatief ingrijpen vermeden wordt.





In eerdere onderzoeken werd vastgesteld dat patiënten met vervelende gevolgen achteraf en nevenaandoeningen meer operatieve ingrepen hadden doorgemaakt dan patiënten die nauwelijks aan vervolgaandoeningen leden. Bij tumorgroei zou daarentegen de bestralingsbehandeling de belangrijkste behandelmogelijkheid zijn.

Aan de andere kant is het craniofaryngeoom een celwoeking en geen boosaardig kankergezweel. In zoverre is het moeilijk van te voren te bepalen of de achtergebleven tumorrest in de toekomst (weer) zal groeien. In de wetenschappelijke literatuur wordt de waarschijnlijkheid dat de tumorrest op lange termijn zal groeien geschat op een kans van tussen de 80% en 100%. Uit onze eigen onderzoeken hebben we bij de helft van de patiënten binnen de eerste vier jaar na de operatie groei van de tumorrest vastgesteld.

### Wat stellen we u voor met betrekking tot de verdere behandeling?

We willen u voorstellen die vraag over het tijdstip van de bestralingstherapie bij de aanwezigheid van tumorresten na de operatie willekeurig te laten bepalen. Wat betekent deze willekeurige factor voor u, uw kind en de verdere therapie? Daar we u geen gefundeerde raad kunnen geven of het beter is om direct na de onvolledige operatie of pas bij verdere groei van de tumorrest te bestralen, willen wij deze vraag wetenschappelijk onderzoeken. Bij dit onderzoek at random zullen wij net als bij andere aandoeningen met tumoren gebruikelijk is en met uw akkoord de beslissing over een eventuele bestraling van de tumorrest door het toeval laten bepalen. Alleen op die manier kunnen wij met uw hulp over enkele jaren de vraag, welk tijdstip optimaal is voor de bestralingsbehandeling van een tumorrest na gedeeltelijke resectie van het craniofaryngeoom, beantwoorden. De beslissing die door het toeval wordt bepaald, betreft het tijdstip waarop de stralingstherapie van de tumorrest wordt uitgevoerd. Bij het bestaan van een tumorrest is het geven van stralingstherapie een erkende en effectieve behandeling die verdere vervolgaandoeningen voorkomen kan. Het tijdstip waarop deze effectieve behandeling wordt ingezet, is tot nog toe onduidelijk en zal door een beslissing at random bepaald worden. Voor patiënten die bij toeval in de groep met vroege stralingstherapie na de operatie terechtkomen, bestaat de mogelijkheid dat een bestraling ook wordt uitgevoerd in het geval er geen groei van de tumorrest optreedt. Onderzoek heeft echter aangetoond dat dit op lange termijn slechts bij minder dan 10% van de patiënten optreedt. Het geringe risico dat in enkele gevallen

een bestraling wordt uitgevoerd die achteraf niet nodig geweest was, moet echter worden afgewogen tegenover het risico dat een latere bestraling of operatie bij tumorgroei een ingrijpender behandeling met mogelijk negatieve bijwerkingen voor de gezondheid en genezingskansen met zich mee kan brengen.

### Welke voordelen heeft de at random-keuze voor uw kind en voor het wetenschappelijk onderzoek?

At random oftewel de willekeurige beslissing over het tijdstip waarop de stralingstherapie voor uw kind na gedeeltelijke verwijdering van het craniofaryngeoom plaatsvindt, levert volgens de huidige ervaringen die zijn opgedaan bij internationale onderzoeken geen nadeel op. Niemand weet welk tijdstip het meest optimaal is voor de stralingstherapie om gevolgaandoeningen te vermijden. Onderzoek uit het verleden duidt er op dat de levenskwaliteit van patiënten met een craniofaryngeoom die bestraald zijn niet minder is dan de levenskwaliteit van niet-bestraalde patiënten. Om er achter te komen welk tijdstip het beste zou zijn om de noodzakelijke bestraling uit te voeren, is het voor het wetenschappelijk onderzoek noodzakelijk de beslissing at random te nemen. Alleen op die manier is het mogelijk uit te vinden welke aanbeveling kan worden gegeven over de bestraling.

In het willekeurige geval dat u of uw kind terecht bent gekomen in de behandelgroep die direct na de operatie aansluitend wordt bestraald, is het zeker dat de planning en uitvoering van de bestraling mede beoordeeld en gecontroleerd worden door een referentiecentrum, zodat de bestraling voldoet aan de hoogste kwaliteitseisen. Dezelfde kwaliteitseisen en beoordeling door het referentiecentrum voor stralingstherapie is gewaarborgd wanneer u of uw kind at random in de behandelingsgroep met latere bestraling terechtkomt.





# 7.

## Zijn er nadelen voor uw kind verbonden aan de willekeur van deze behandeling?

De behandeling van u of uw kind ondervindt geen nadelen door deelname aan deze at random-methode!

Als u verder nog vragen hebt over deze willekeurige planning, zijn we altijd bereid om deze te beantwoorden.

### Prof. Dr. Hermann Müller, Studienleiter KRANIOPHARYNGEOM 2007,

Zentrum für Kinder- und Jugendmedizin  
Klinikum Oldenburg gGmbH  
Rahel-Straus-Straße 10, 26133 Oldenburg  
Tel.: +49 441-403-2072  
Fax: +49 441-403-2789  
E-Mail: [kikra.doku@klinikum-oldenburg.de](mailto:kikra.doku@klinikum-oldenburg.de)  
[www.klinikum-oldenburg.de](http://www.klinikum-oldenburg.de)

\_\_\_\_\_

Ouder of voogd

\_\_\_\_\_

Datum

\_\_\_\_\_

Patiënt

\_\_\_\_\_

Datum

\_\_\_\_\_

Behandelend arts

\_\_\_\_\_

Datum

\_\_\_\_\_

Getekend in aanwezigheid van

\_\_\_\_\_

Datum





# PATIËNTEN VAN 5 JAAR OF OUDER BIJ EEN GEDEELTELIJKE RESECTIE

## Voorlichtingsbrochure over de at random-methode voor patiënten van 7–13 jaar: Prospectief multicentrisch onderzoek van kinderen en jongeren met craniofaryngeoom – CRANIOFARYNGEOM 2007

Studie onder auspiciën van: Prof. Dr. med. Hermann Müller, Klinik für Allgemeine Kinderheilkunde, Hämatologie/Onkologie, Zentrum für Kinder- und Jugendmedizin, Klinikum Oldenburg gGmbH, Rahel-Straus-Straße 10, 26133 Oldenburg, Tel.: +49 441 403-2072, Fax: +49 441 403-2789, E-Mail: kikra.doku@klinikum-oldenburg.de  
www.klinikum-oldenburg.de

Patiënt:

Geboortedatum

Hallo,

Zoals je weet, heb je een gezwel (weefsel dat zich niet gedraagt zoals het hoort) dat de dokters een craniofaryngeoom noemen. Dat is een hele mond vol in dokterstaal. Daarom noemen we het craniofaryngeoom van nu af aan eenvoudigweg CRANIO, zoals het ook door de meeste patiënten wordt genoemd. Bij een cranio gaat het niet om een kankergezwell en het heeft daarom ook niet de kwaadaardige eigenschappen van kankergezwellen. Eigenlijk weten we nog steeds niet waardoor dit gezwel ontstaat. Toch is het zeker dat noch jij noch iemand anders iets verkeerd gedaan heeft waardoor dat gezwel ontstaan zou zijn. Het cranio is een weeffout in de celgroei, die waarschijnlijk al gedeeltelijk voor je geboorte is ontstaan. Het cranio is een zeer zeldzame aandoening. Per jaar krijgen bijvoorbeeld in Duitsland ongeveer 30 kinderen en jongeren de verschijnselen van deze aandoening.

Wel moet je dit cranio als aandoening heel serieus nemen. Dit is omdat het cranio in je hoofd groeit, achter de ogen op een plek waar heel belangrijke delen van je hersenen zitten. Vlak in de buurt van het cranio loopt de oogzenuw die je nodig hebt om te zien. De hypofyse of pijnappelklier zit ook vlak naast het cranio. In deze klier worden hormonen gemaakt, die je lichaam nodig heeft om te groeien, om ervoor te zorgen dat je in de puberteit komt en dat je genoeg energie hebt om je fit te voelen. Het kan zijn dat je al soortgelijke klachten had voordat het cranio werd ontdekt. Die klachten kwamen waarschijnlijk doordat het cranio gegroeid is en op de klier en de oogzenuw drukt.

### Helaas kon het cranio niet helemaal verwijderd worden tijdens de operatie.

Tijdens de operatie is het niet gelukt om het cranio helemaal weg te halen. Eerst was dat beslist een teleurstelling voor jou en je ouders. Maar je moet wel bedenken dat het te gevaarlijk zou zijn geweest om het cranio er helemaal uit te snijden. Omdat er zoveel belangrijke organen naast het cranio liggen, moet hier heel voorzichtig geopereerd worden om niets in de buurt te verwonden. Als het cranio ingegroeid is in zijn omgeving, kan het gezwel niet totaal weggesneden worden zonder dat de belangrijke organen in de buurt beschadigd geraken. We hopen dat je begrijpt dat het cranio daarom niet totaal weggehaald kon worden, want iedereen wil dat het na de operatie goed met je gaat.

### Wat gebeurt er nu met de rest van het cranio?

Ten eerste is het belangrijk dat jij goed herstelt van de operatie. Maar we moeten er nu toch al over nadenken wat er met de rest van het cranio gaat gebeuren. Bij andere patiënten is opgemerkt dat de rest van het cranio heel vaak weer begint te groeien. Daarom is het belangrijk om samen met jou, je ouders en de dokters te overleggen wat we zullen gaan doen.

Als er nog een rest van het cranio na de operatie is achtergebleven, kunnen we nog eens proberen te opereren. Nog een operatie is meestal niet eenvoudig. Na de eerste operatie ontstaan er naast het cranio littekens die het moeilijker maken bij een tweede poging het gezwel volledig weg te halen. De rest van het cranio kan ook zonder nog eens te opereren met stralen behandeld worden. Bij een behandeling met stralen worden van buitenaf





# 7.

röntgenstralen in de craniorest gestraald.

Die stralen maken het weefsel van het cranio kapot. Je kent waarschijnlijk wel zo'n situatie waarbij er röntgenfoto's worden gemaakt of wanneer de CT-scanner wordt gebruikt om plaatjes te maken.

Bij een bestraling is de dosis röntgenstralen vele keren hoger zodat de bestraalde rest daarna niet meer kan groeien. Je moet bij die bestraling eigenlijk alleen maar een minuutje stil liggen en je mag je even niet bewegen. De stralingsbehandeling zal evengoed ongeveer 5 tot 6 weken duren, met vaak één bestraling per dag. Alleen het restant van het cranio wordt bestraald.

### Wanneer gaan we beginnen met de stralingsbehandeling?

Niemand weet zeker wanneer het beste begonnen kan worden met het bestralen van het cranio. Sommigen zeggen dat het beter is snel met stralen te behandelen, zodat de rest niet weer gaat groeien. Wij weten dat te lang wachten en eventueel weer opereren niet zo goed is voor je gezondheid. Een andere mogelijkheid zou zijn te wachten tot de rest van het cranio weer groeit en dan een bestralingsbehandeling uit te voeren. Wat nu de beste beslissing is, weet op dit moment niemand. Daarom zou het teveel gevraagd zijn om jou die beslissing te laten nemen.

### Ons voorstel

Omdat er geen duidelijke ervaring is met wanneer het beste tijdstip zou zijn, willen we het aan het toeval overlaten. Zo'n toevalsbeslissing (die wordt in het Engels ook wel 'at random' wordt genoemd) maken we om in de toekomst beter te kunnen bepalen welk tijdstip het beste zou zijn. De stralingsbehandeling is in beide gevallen gelijk en wordt ook net zo goed gedaan. We zullen alleen beslissen wanneer die bestraling plaatsvindt. In het ene geval zullen we besluiten dat relatief snel (4 maanden) na de laatste operatie met de stralingsbehandeling wordt begonnen en in het andere dat de stralingstherapie pas veel later wordt uitgevoerd als op foto's te zien is dat de craniorest opnieuw begint te groeien.

### Zijn er voor- of nadelen?

Nee. Er zijn geen voor- of nadelen – het is om het even hoe de beslissing over het begin van de stralingsbehandeling genomen wordt.

Als je nog meer vragen hebt, stel die dan alsjeblieft aan je dokter of bel, fax of e-mail:

**Prof. Dr. Hermann Müller,**  
**Studienleiter KRANIOPHARYNGEOM 2007,**

Zentrum für Kinder- und Jugendmedizin  
Klinikum Oldenburg gGmbH  
Rahel-Straus-Straße 10, 26133 Oldenburg  
Tel.: +49 441-403-2072  
Fax: +49 441-403-2789  
E-Mail: [kikra.doku@klinikum-oldenburg.de](mailto:kikra.doku@klinikum-oldenburg.de)  
[www.klinikum-oldenburg.de](http://www.klinikum-oldenburg.de)

_____	_____
Ouder of voogd	Datum
_____	_____
Patiënt	Datum
_____	_____
Behandelend arts	Datum
_____	_____
Getekend in aanwezigheid van	Datum



# OPPLYSNINGSARK FOR OMSORGSPERSONER OG PASIENTER:

## Prospektiv, multisentrisk undersøkelse av barn og ungdom med kraniofaryngeom – KRANIOFARYNGEOM 2007

Studieleder: Prof. Dr. med. Hermann Müller, Klinik für Allgemeine Kinderheilkunde, Hämatologie/ Onkologie, Zentrum für Kinder- und Jugendmedizin, Klinikum Oldenburg gGmbH, Rahel-Straus-Straße 10, 26133 Oldenburg, Tlf.: +49 441 403-2072, faks: +49 441 403-2789, e-post: kikra.doku@klinikum-oldenburg.de www.klinikum-oldenburg.de

Pasient:

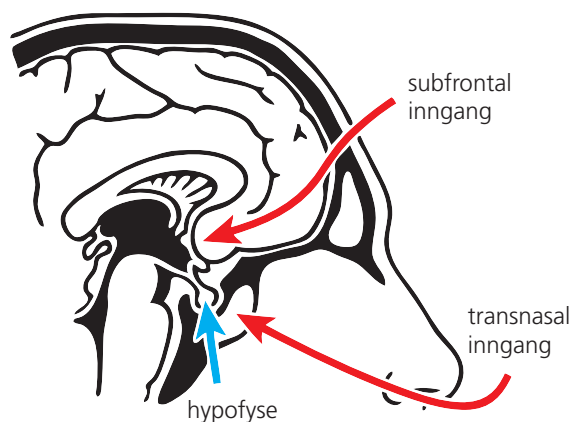
fødselsdato

Ditt barn har fått diagnosen kraniofaryngeom. Kraniofaryngeom er en feildannelse som utgår fra vev som ble forstyrret i utviklingen allerede på fosterstadiet, dvs. før fødsel. Årsaken til denne forstyrrelsen er så langt ikke kjent. Tumoren som er synlig på MR-bilder er altså ingen ondartet svulst, men en slags feildannelse. Riktignok ligger kraniofaryngeomet i direkte nærhet til deler av hjernen som er meget viktige for kroppslig og mental utvikling. Nærheten til synsnerver kan føre til alt fra synshemninger til blindhet. Nærliggende deler av hjernen som hjernevedheng (hypofyse) og hypotalamus sørger for dannelselse av mange hormoner som betyr mye for vekst, vektregulering, pubertetsutvikling og væskeregulering. Ofte består pasientens første plager av symptom på bortfall av hormoner noe som fremkalles ved kraniofaryngeomet. Utover dette dannes det eggehvite i hjernen i direkte tilknytning til kraniofaryngeomet, noe som spiller en viktig rolle for pasientens dag- og nattrytme, konsentrasjonsevne og spiseatferd.

Behandling av barn eller unge med nylig diagnostisert kraniofaryngeom vil bestå av operasjon. Beslutning om operativ metode (hvordan og hvor mye som skal opereres/ reduseres) må diskuteres mellom dere og deres lege/nevrokirurg. Dere vil bli opplyst om at kraniofaryngeom ofte ikke lar seg fjerne fullstendig, ettersom man frykter at det kan føre til alvorlige skader på nærliggende hjernedeler. På den annen side finnes det også kraniofaryngeom som kommer igjen til tross for at den er fullstendig fjernet. Viser det seg at deler av kraniofaryngeomet operativt ikke lar seg fjerne, må gjennomføring av stråleterapi etter operasjonen overveies.

Bortsett fra enkelte tilfeller der hjernevedheng (hypofyse og hypofysedel) ikke kan fjernes, må du/barnet ditt etter operasjonen tilføres hormoner i form av tabletter/nese-dråper eller subkutan injeksjon regelmessig resten av livet. Omtrent halvparten av alle pasienter med kraniofaryngeom utvikler en til dels betydelig overvekt etter behandlingen. Skader på synsevnen som eksisterer før operasjonen, forbedres som regel ikke etterpå. Forstyrrelser i hukommelse og konsentrasjon beskrives hos kraniofaryngeompasienter. Da det til nå er uklart i hvilken grad behandling av pasient forhindrer eller kanskje til og med forsterker ettersykdommer, gjør vi krav på data for behandling og for helbred etter avslutning av terapien. Målet for vår undersøkelse er å finne ut av hvilken form for behandling som er mest effektiv og samtidig mest skånende for barn og unge med denne sykdommen. Vi vil få fram og gjøre bruk av data for diagnostikk, terapi og ettervern. Vi ber om deres skriftlige samtykke til behandling av data i et separat formular. For å kunne få informasjon om helbred og tilstand etter behandling, er det behov for regelmessig etterundersøkelser. Disse etterundersøkelsene skjer for alle pasienter tre måneder etter operasjon/behandling og deretter årlig ved klinikk på hjemstedet. Etterundersøkelsen omfatter:

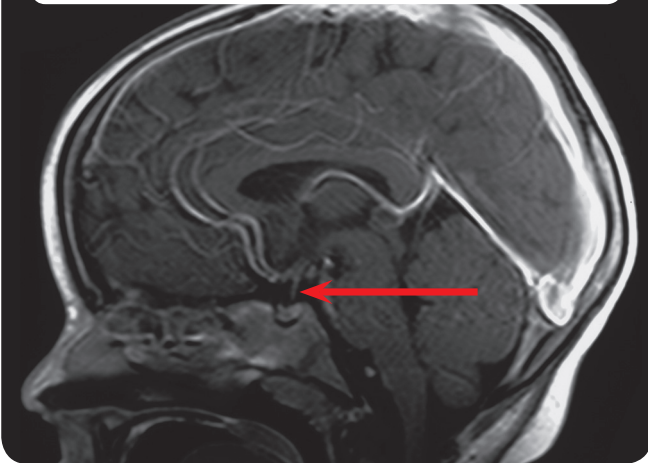
Fig. 1: operative innganger



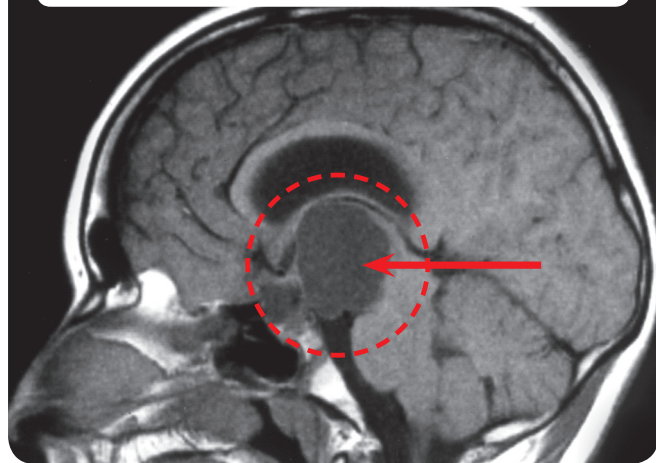




**Fig. 2:** Magnetresonanstomografi (MRT) av hodet til en pasient med normal hypofyse



**Fig. 3:** Magnetresonanstomografi (MRT) av hodet til en pasient med kraniofaryngeom



- kroppslig undersøkelse og måling,
- MR – bilder av hodet,
- øyenlegeundersøkelse,
- testing/spørreskjema om intelligensutvikling, konsentrasjonsevne, spiseforhold og helse relatert livskvalitet (tilsvarende spørreskjema blir sendt til deg årlig eller utlevert av behandlende lege med anmodning om å sende det utfyllt tilbake til studieledelsen).
- nevropsykologiske undersøkelser følger årlig på klinikken,
- blodundersøkelser for å avspeile hormoner.

Hvis kraniofaryngeom kun delvis kan fjernes hos deres barn og barnet var 5 år eller eldre ved operasjonen, må vi foreslå videre behandling. Til informasjon henviser vi til vårt spesielle opplysningsformular på følgende sider.

Opplysninger om mulig risiko ved bruk av kontrastmiddel ved MR-undersøkelse, får dere hos ansvarlig (nevro-) radiolog. Analyse av benalder, så vel som kroppssammensetning utgjør ubetydelig strålebelastning. Undersøkelse av kroppssammensetningen ved hjelp av DEXA anbefaler vi for pasienter som har utviklet en utpreget overvekt etter operasjonen. Undersøkelse av kroppssammensetningen omfatter liten strålebelastning som tilnærmevis kan sammenlignes med et håndrøntgenbilde. Benalder bestemmes årlig på bakgrunn av et røntgenbilde av venstre hand. Bestemmelse av benalder er viktig for å bedømme kroppslig utvikling og vekst hos barnet og eventuelt tidlig kunne skjelne og behandle funksjonssvikt. Ingen av undersøkelsene er smertefulle.

Sammenheng mellom hyppig truende overvekt og kraniofaryngeomsykdom er kun utilstrekkelig kjent. Behandling av sykkelig fedme er meget vanskelig. For bedre å kunne forstå sammenhengen og kanskje i fremtiden også kunne tilby behandlingsmuligheter, vil vi undersøke kraniofaryngeomvev som ble tatt ut operativt og eventuell punktert systemvæske og blodprøver som ble tatt samtidig for faktorer som muligens er skyld i overvekten.





Undersøkelsen skjer under full iakttagelse av legens taushetsplikt og datavern. Deres samtykke til behandling av data er frivillig. Ønsker du ikke å delta, vil dette ikke føre til noen ulempe for deg eller ditt barn. Du kan når som helst trekke samtykket tilbake.

<input type="text"/>	<input type="text"/>
Omsorgsperson/er	Dato
<input type="text"/>	<input type="text"/>
Pasient	Dato
<input type="text"/>	<input type="text"/>
Samtaleførende lege	Dato
<input type="text"/>	<input type="text"/>
Vitne	Dato





# PASIENTER SOM ER 5 ÅR ELLER ELDRE ETTER INKOMPLETT RESEKSJON

8.

## Opplysningsark om randomisering for omsorgspersoner og pasienter > 14 år: Prospektiv, multisentrisk undersøkelse av barn og ungdom med kraniofaryngeom – KRANIOFARYNGEOM 2007

Studieleder: Prof. Dr. med. Hermann Müller, Klinik für Allgemeine Kinderheilkunde, Hämatologie/ Onkologie, Zentrum für Kinder- und Jugendmedizin, Klinikum Oldenburg gGmbH, Rahel-Straus-Straße 10, 26133 Oldenburg, Tlf.: +49 441 403-2072, faks: +49 441 403-2789, e-post: kakra.doku@klinikum-oldenburg.de  
www.klinikum-oldenburg.de

Pasient:

født

Du/ditt barn har fått diagnosen kraniofaryngeom. Kraniofaryngeom er en feildannelse som utgår fra vev som ble forstyrret i sin utvikling allerede på fosterstadiet, dvs. før fødsel. Årsaken til denne forstyrrelsen er så langt ikke kjent. Tumoren som er synlig på MR-bilder er altså ingen ondartet svulst, men en slags feildannelse. Riktignok ligger kraniofaryngeomet i direkte nærhet til deler av hjernen som er meget viktige for kroppslig og mental utvikling. Nærheten til synsnerver kan føre til alt fra synshemninger til blindhet. Nærliggende deler av hjernen som hjernevedheng (hypofyse) og hypothalamus sørger for dannelse av mange hormoner som betyr mye for vekst, vektregulering, pubertetsutvikling og væskeregulering. Ofte består pasientens første plager av symptom på bortfall av disse hormonene, noe som fremkalles av kraniofaryngeomet. Utover dette dannes det eggehvite i hjernen i direkte tilknytning til kraniofaryngeomet, noe som spiller en viktig rolle for pasientens dag- og nattrytme, konsentrasjonsevne og spiseatferd.

### Kraniofaryngeomet kan „dessverre“ ikke fjernes fullstendig under operasjon.

Behandlingen for et barn eller ungdom med nylig diagnostisert kraniofaryngeom består vanligvis av operasjon. Beslutningen om operativ metode (hvordan og hvor mye som kan opereres/fjernes) blir ansvarlig tatt under operasjonen av nevrokirurgen som opererer deg/ditt barn. Med en gang virker det skuffende at kraniofaryngeomet hos deg/ditt barn operativt ikke kan fjernes helt. Men vi vet av undersøkelser at fullstendig fjerning ofte kan føre til skade på nærliggende hjernevev, noe som kan føre til ettersykdommer som det ikke finnes virksom behandling for. For å unngå ettersykdommer på grunn av operativt betingete skader, utføres kun delvis fjerning av kraniofaryngeomet.

### Hva betyr svulstrestene av kraniofaryngeomet for videre helbred og utvikling for vårt barn?

Viser det seg at deler av kraniofaryngeomet ikke kan fjernes operativt, må behandling med stråleterapi etter operasjonen overveies. Gjentatt operasjon har en høy risiko da det dannes arr etter den første operasjonen, noe som gjør det vanskeligere for kirurgen å oppnå fullstendig fjerning ved gjentatt operasjon. Stråleterapi gir mulighet for mest mulig effektivt å hindre videre vekst av svulstresten. Avventende adferd har den fordel at man først ved videre vekst av svulstresten kan/må treffe en beslutning om behandling.

### Hvilken avgjørelse om behandling ved svulstresten anbefales nå?

Dette spørsmålet kan man på grunn av dagens kjennskap og resultater fra tidligere undersøkelser ikke med sikkerhet svare på. Bestråling av tiloversblivende restsvuls rett etter første operasjon har den fordel at videre svulstvekst og dermed gjentatt operasjon kan unngås. I forundersøkelser må det tas rede på om pasienter med alvorlige senfølger og bisykdommer har flere operative inngrep bak seg enn pasienter som knapt lider av ettersykdommer. Ved svulstvekst vil bestråling utover det utgjøre den viktigste behandlingsmulighet.

På den annen siden er kraniofaryngeom en feildannelse og ingen ondartet kreft. I så måte er det vanskelig på forhånd å se om den tiloversblivende svulstresten i fremtiden (igjen) kommer til å vokse. I den vitenskapelige litteratur angis sannsynligheten på lang sikt for at en svulstrest vil vokse til mellom 80 % og 100 %. I egne undersøkelser har vi fastslått en vekst på svulstresten innen de første fire årene etter en operasjon hos halvparten av pasientene.





### Hva vil vi foreslå for deg med tanke på videre terapi?

Vi vil foreslå for deg når det gjelder spørsmål om tidspunkt for stråleterapi i tilfelle en svulstrest å undersøke dette randomisert etter operasjon. Hva betyr randomisering for deg/ditt barn og den videre terapi? Da vi ikke kan gi deg en sikker anbefaling om det vil være bedre å bestråle straks etter inkomplett operasjon eller først ved videre svulstvekst, må vi undersøke dette spørsmålet vitenskapelig. Ved randomisert undersøkelse kommer vi som vanlig ved alle andre tilfeller av svulstsykdommer med ditt samtykke til å treffe en bestemmelse om når bestrålingen av svulstrestene skal inntreffe i hver enkelt tilfeldig avgjørelse. Bare på denne måten kan vi med deres hjelp om noen år kunne besvare spørsmålet om hvilket tidspunkt som er optimalt for stråleterapi på svulstrest etter en inkomplett operasjon av kraniofaryngeom. Tilfeldighetsavgjørelse går på tidspunktet da stråleterapi på svulstrest skal gjennomføres. Stråleterapi er ved eksisterende svulstrest en anerkjent og effektiv terapi som kan hindre videre ettersykdommer. Tidspunktet når denne effektive terapien skal settes i gang er til nå uklart og bestemmes ved tilfeldige avgjørelser.

For pasienter i gruppen som randomiseres med tidlig stråleterapi etter operasjon finnes muligheten for at en bestråling også gjennomføres i de tilfeller der ingen vekst av tiloversblivne svulstrest har oppstått. Undersøkelser har riktignok vist at dette på lang sikt kun oppstår på mindre enn 10 % av pasientene. Den ubetydelige risikoen ved at en bestråling i få tilfeller gjennomføres og i etterkant viser seg ikke å være nødvendig, må veies opp mot risikoen ved at sen bestråling eller operasjon ved svulstvekst kan nødvendiggjøre en mer omfattende terapi med mulige negative følger for helse og helbredelsessjanser.

### Hvilke fordeler har randomisering for deres barn og for den vitenskapelige undersøkelse?

Randomisering, dvs. tilfeldige avgjørelser når det gjelder tidspunkt for stråleterapi for deg/ditt barn etter inkomplett fjerning av kraniofaryngeom, har ingen ulemper i følge aktuell kjennskap til internasjonale undersøkelser. Ingen vet hvilket tidspunkt som vil være det optimale for stråleterapi for å unngå ettersykdommer. Tidligere undersøkelser tyder på at livskvaliteten til pasienter med kraniofaryngeom som har fått strålebehandling ikke er dårligere enn livskvaliteten til pasienter som ikke har fått strålebehandling. For å finne ut hvilket tidspunkt som er det beste for å gjennomføre nødvendig bestråling, er det nødvendig med tilfeldig avgjørelse for vitenskapelig undersøkelse.

Bare på denne måten er det mulig i en undersøkelse å finne ut hvilken anbefaling som kan gis med hensyn til bestråling.

I tilfelle du/ditt barn randomiseres med bestråling direkte i tilslutning til operasjonen, sikrer medbedømmelse og prøving av planlegging og gjennomføring av bestrålingen at strålingen oppfyller høyeste kvalitetsstandarder. Samme kvalitetsstandarder og bedømmelse ved referansesentrum for stråleterapi garanteres hvis du/ditt barn senere randomiseres i behandlingsarmen.





**Finnes det ulemper som kan oppstå ved randomisering med hensyn til behandlingen av ditt barn?**

Det er ingen kjente ulemper med hensyn til behandlingen for deg/ditt barn ved deltakelse i randomiseringen!

Hvis du har ytterligere spørsmål om den planlagte randomiseringen, står vi gjerne til deres disposisjon.

**Prof. Dr. Hermann Müller,  
Studienleiter KRANIOPHARYNGEOM 2007,**

Zentrum für Kinder- und Jugendmedizin  
Klinikum Oldenburg gGmbH  
Rahel-Straus-Straße 10, 26133 Oldenburg  
Tlf.: +49 441-403-2072  
faks: +49 441-403-2789  
e-post: kikra.doku@klinikum-oldenburg.de  
www.klinikum-oldenburg.de

_____	_____
Omsorgsperson/er	Dato
_____	_____
Pasient	Dato
_____	_____
Samtaleførende lege	Dato
_____	_____
Vitne	Dato





# PASIENTER SOM ER 5 ÅR ELLER ELDRE ETTER INKOMPLETT RESEKSJON

## Opplysningsark for randomisering av pasienter 7–13 år: Prospektiv, multisentrisk undersøkelse av barn og ungdom med kranio- faryngeom – KRANIOFARYNGEOM 2007

Studieleder: Prof. Dr. med. Hermann Müller, Klinik für Allgemeine Kinderheilkunde, Hämatologie/  
Onkologie, Zentrum für Kinder- und Jugendmedizin, Klinikum Oldenburg gGmbH, Rahel-Straus-Straße 10,  
26133 Oldenburg, Tlf.: +49 441 403-2072, faks: +49 441 403-2789, e-post: kikra.doku@klinikum-oldenburg.de  
www.klinikum-oldenburg.de

Pasient:

født

Kjære pasient,

det er kjent for deg at du lider av en svulst (vev, som ikke hører til) som man kaller kraniofaryngeom. Kraniofaryngeom er ingen kreftsykdom og har derfor heller ikke kreftsvulstenes ondartede egenskaper. Man vet i dag ikke hvorfor svulsten oppstår. Men det som er sikkert er at hverken du eller noen andre har gjort noe galt som har ført til svulstens tilblivelse. Kraniofaryngeom er en feildannelse som sannsynligvis oppstår ganske tidlig, til dels før fødsel. Kraniofaryngeom er en meget sjelden sykdom. I Tyskland blir omtrent 30 barn og unge syke av dette hvert år.

Allikevel må man ta kraniofaryngeom som sykdom meget alvorlig. Kraniofaryngeom ligger nemlig i hodet bak øynene, på et sted der mange viktige deler av hjernen befinner seg. I direkte nærhet til kraniofaryngeom ligger synsnerven som gjør at man kan se. Hjernevedhenget ligger også direkte ved siden av kraniofaryngeom. I dette vedhenget dannes hormoner som man trenger for å vokse, for å komme i puberteten og for å få nok energi til å være i form. Muligens hadde du allerede slike plager før kraniofaryngeom ble konstatert. Det kom sannsynligvis av at kraniofaryngeom hadde vokst og trykket på vedhenget og synsnerven

### Kraniofaryngeom kan dessverre ikke fjernes fullstendig under operasjon.

Ved operasjon har det ikke lyktes å operere vekk kraniofaryngeom fullstendig. Med en gang var dette sikkert en skuffelse for deg og dine foreldre. Men du må være klar over at det hadde vært for farlig å skjære ut kraniofaryngeom fullstendig. Fordi mange viktige organer ligger ved siden av kraniofaryngeom, må man operere meget forsiktig for ikke å skade noe som ligger i nærheten. Hvis kraniofaryngeom har vokst inn i nærheten av organene, kan man ikke skjære ut svulsten fullstendig uten å skade viktige organ i nabolaget. Vi håper at du forstår at man derfor ikke kunne fjerne kraniofaryngeom fullstendig, fordi alle ville at det skulle gå deg godt etter operasjonen.

### Hva skjer nå med restene av kraniofaryngeom?

Først og fremst er det viktig at du blir frisk igjen etter operasjonen. Men vi må allerede nå gjøre oss tanker om hva som skal skje med resten av kraniofaryngeom. Hos andre pasienter har man sett at restene av kraniofaryngeom ganske snart begynner å vokse igjen. Derfor er det viktig, sammen med deg, dine foreldre og legene å vurdere hva vi skal gjøre.

Hvis en rest av kraniofaryngeom er blitt igjen etter operasjonen kan man enda en gang forsøke å operere. Gjentatt operasjon er for det meste ikke enkelt. Etter første operasjon oppstår arr ved siden av kraniofaryngeom som vanskeliggjør et andre forsøk på å fjerne svulsten fullstendig. Man kan også behandle kraniofaryngeomresten med stråling uten enda en gang å operere. Ved strålebehandling bestråles kraniofaryngeomresten med røntgenstråler utenfra.







# 8.

Strålene ødelegger kraniofaryngeomvevet. Du kjenner kanskje til en liknende situasjon med røntgenfotografering eller computertomografi (CT) som ble gjennomført for å ta bilder.

Ved bestråling doseres røntgenstrålene ganske høyt slik at den bestrålte resten deretter ikke kan vokse mer. Du må ved bestråling egentlig kun ligge rolig i et minutt og må ikke bevege deg. Stråleterapien varer riktignok ca. 5–6 uker med en bestråling per dag. Man bestråler kun kraniofaryngeomresten.

### Når skal vi starte med strålebehandlingen?

Ingen vet akkurat når det er best å starte behandlingen med stråler på restene av kraniofaryngeom. Noen sier at det beste er å starte strålebehandling med en gang slik at resten ikke igjen begynner å vokse. Vi vet at for lang ventetid og mulig ytterligere operasjon ikke er så bra for helsen din. En annen mulighet er å vente til restene av kraniofaryngeom igjen begynner å vokse og da gjennomføre stråleterapien. Hva som er den beste beslutningen vet ingen for øyeblikket. Derfor ville det også være for mye forlangt at du skal ta avgjørelsen.

### Vårt forslag

Fordi det ikke finnes sikre erfaringer om når det beste tidspunkt er, må vi la tilfeldighetene avgjøre. En slik tilfeldig avgjørelse (også kalt randomisering) gjør vi for at vi i fremtiden bedre skal vite når det beste tidspunktet er. Strålebehandlingen er i alle fall den samme og vil i begge tilfelle utføres godt. Vi må bare avgjøre når den skal finne sted. Enten avgjør vi at strålebehandlingen skal begynne relativt raskt (4 måneder) etter siste operasjon, eller stråleterapien vil først begynne senere etter nye bilder av kraniofaryngeomrestenes vekst.

### Finnes det fordeler eller ulemper?

Nei. Det finnes ingen fordeler eller ulemper – likegyldig hvilken avgjørelse som tas om når stråleterapien skal begynne.

Hvis du har flere spørsmål kan du kontakte dine leger eller melde deg per tlf., faks eller e-post:

### Prof. Dr. Hermann Müller, Studienleiter KRANIOPHARYNGEOM 2007,

Zentrum für Kinder- und Jugendmedizin  
Klinikum Oldenburg gGmbH  
Rahel-Straus-Straße 10, 26133 Oldenburg  
Tlf.: +49 441-403-2072  
faks: +49 441-403-2789  
e-post: kikra.doku@klinikum-oldenburg.de  
www.klinikum-oldenburg.de

_____	_____
Omsorgsperson/er	Dato
_____	_____
Pasient	Dato
_____	_____
Samtaleførende lege	Dato
_____	_____
Vitne	Dato



# ARKUSZ INFORMACYJNY DLA OPIEKUNÓW I PACJENTÓW:

## Planowane, kompleksowe badanie dzieci i młodzieży z czaszkogardlakiem (craniopharyngioma) - CZASZKOGARDLAK 2007

Kierownik studiów: Prof. Dr. med. Hermann Müller, Klinik für Allgemeine Kinderheilkunde, Hämatologie/ Onkologie, Zentrum für Kinder- und Jugendmedizin, Klinikum Oldenburg gGmbH, Rahel-Straus-Straße 10, 26133 Oldenburg, Tel.: +49 441 403-2072, Faks: +49 441 403-2789, e-mail: kakra.doku@klinikum-oldenburg.de www.klinikum-oldenburg.de

Pacjent:

ur. dnia

U Państwa/Państwa dziecka został zdiagnozowany czaszkogardlak. Czaszkogardlak to zmiana pochodzenia tkankowego, której rozwój został zaburzony już w fazie embrionalnej, tzn. jeszcze przed urodzeniem. Przyczyny powstawania tego zaburzenia nie są znane. Uwidoczniony w rezonansie magnetycznym guz nie jest nowotworem złośliwym, tylko łagodnym rozrostem tkanek. Czaszkogardlaki umiejscawiają się blisko części mózgu odpowiedzialnych za fizyczny i umysłowy rozwój organizmu. Bliskie sąsiedztwo nerwu wzrokowego może prowadzić do zaburzeń widzenia, a w ostateczności do utraty wzroku. Sąsiadujące z guzem części mózgu, takie jak przysadka mózgowa i podwzgórze są odpowiedzialne za wytwarzanie wielu hormonów istotnych dla wzrostu, przyrostu masy ciała, rozwoju płciowego i bilansu płynów w organizmie. Często pierwszymi objawami czaszkogardlaka u pacjentów są dolegliwości wynikające z niedoboru tych hormonów. Ponadto w mózgu, w okolicy czaszkogardlaka tworzą się substancje białkowe odpowiedzialne za dobowy rytm snu i czuwania, zdolność koncentracji oraz

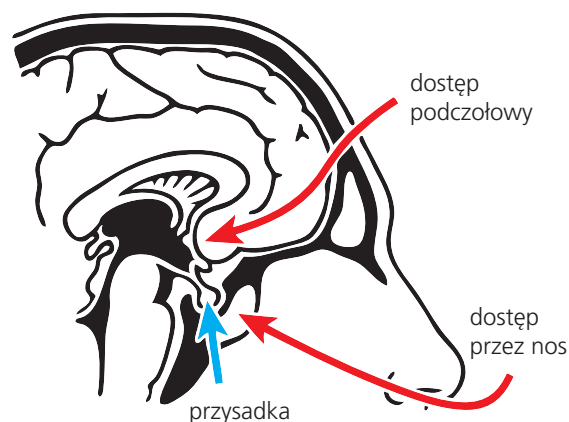
zaburzenia łaknienia u pacjentów.

W przypadku dzieci i młodzieży ze świeżo zdiagnozowanym czaszkogardlakiem stosuje się najczęściej postępowanie operacyjne. Metodę i zakres operacji omawia z pacjentem opiekujący się nim lekarz/neurochirurg. Uprzedza on pacjenta, że często nie jest możliwe całkowite usunięcie czaszkogardlaka, ponieważ w rezultacie mogłoby dojść do poważnych uszkodzeń sąsiadujących struktur anatomicznych mózgu. Z drugiej strony występują jednak czaszkogardlaki, które mimo radykalnego wycięcia wykazują ryzyko nawrotu. Jeżeli nie ma możliwości całkowitego, operacyjnego usunięcia czaszkogardlaka, należy wziąć pod uwagę przeprowadzenie serii naświetlań po operacji.

Bardzo często w czasie zabiegu operacyjnego zachodzi konieczność usunięcia przysadki mózgowej (całości lub fragmentu), co wiąże się z tym, że musieliby Państwo/Państwa dziecko musiałoby regularnie i do końca życia przyjmować po operacji hormony w formie tabletek, kropli do nosa lub zastrzyków podskórnych. Po leczeniu u blisko połowy pacjentów z czaszkogardlakiem obserwowano znaczną nadwagę. Uszkodzenia wzroku powstałe przed operacją często nie cofają się. U pacjentów z czaszkogardlakiem występują również zaburzenia pamięci i koncentracji.

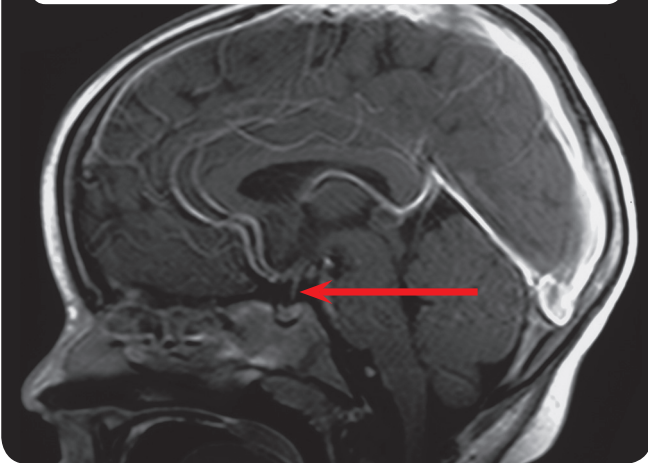
Ponieważ jak dotąd nie zostało wyjaśnione, w jakim stopniu leczenie pacjentów zapobiega wyżej wymienionym następstwom chorobowym lub ewentualnie nasila ich przebieg, dane dotyczące leczenia i stanu zdrowia zostaną podsumowane po zakończeniu terapii. Celem naszego badania jest ustalenie, która forma leczenia jest najbardziej skuteczna i jednocześnie najmniej inwazyjna dla dzieci i młodzieży z tym schorzeniem. Chcemy zebrać i przeanalizować dane dotyczące diagnostyki, terapii i opieki w okresie rekonwalescencji. Prosimy o pisemne

Rys. 1: Drogi dostępu operacyjnego

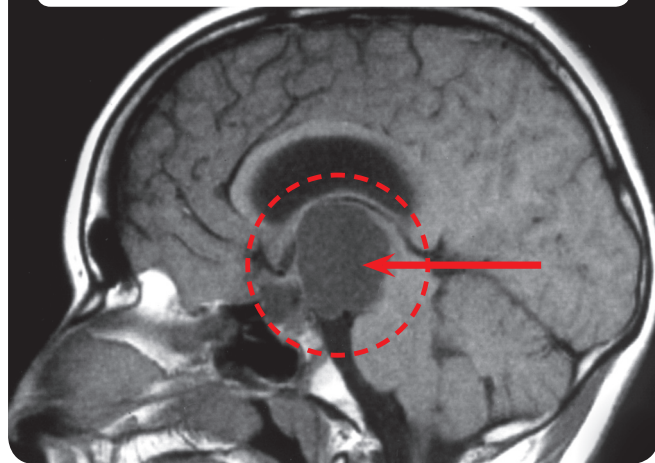




**Rys. 2:** Rezonans magnetyczny (MR) głowy pacjenta z prawidłową przysadką



**Rys. 3:** Rezonans magnetyczny (MR) głowy pacjenta z czaszkogardlakiem



wyrażenie zgody na przetwarzanie danych na osobnym formularzu. Uzyskanie informacji o stanie zdrowia i samopoczuciu po leczeniu wiąże się z regularnym przeprowadzaniem badań dodatkowych. Badaniom dodatkowym poddawani są wszyscy pacjenci trzy miesiące po operacji/leczeniu, a później raz w roku w klinice w miejscu zamieszkania. Do badań dodatkowych zalicza się:

- badanie fizykalne i pomiary,
- rezonans magnetyczny głowy,
- badanie okulistyczne,
- testy/ankiety dotyczące rozwoju inteligencji, zdolności koncentracji, łaknienia oraz jakości życia uwarunkowanej stanem zdrowia (odpowiednie ankiety będą Państwo otrzymywać co rok pocztą lub od lekarza prowadzącego, z prośbą o wypełnienie i odesłanie do kierownika studiów).
- badania neuropsychologiczne przeprowadzane raz w roku w klinice, w której odbywało się leczenie,
- badania krwi pod kątem poziomu hormonów.

**Jeżeli u Państwa dziecka czaszkogardlak mógł być usunięty tylko częściowo i Państwa dziecko w momencie operacji miało 5 lat lub więcej, chcielibyśmy zaproponować Państwu dalsze leczenie. W tym celu przekazujemy Państwu niniejszy formularz informacyjny składający się z kilku stron.**

Kompetentny (neuro-) radiolog poinformuje Państwa o ewentualnym ryzyku związanym z podaniem środka kontrastowego podczas rezonansu. Ustalenie wieku kostnego i gęstości kości wiąże się z koniecznością zastosowania niewielkiej dawki promieniowania. Pomiar gęstości kości metodą DEXA jest zalecany w przypadku pacjentów z wybitną nadwagą po operacji. Podczas tego badania stosowane są niewielkie dawki promieniowania porównywalne z dawką pochłanianą podczas wykonywania zdjęcia rentgenowskiego ręki. Wiek kostny jest określany na podstawie corocznych zdjęć rentgenowskich lewej ręki. Określenie wieku kostnego ma znaczenie przy ocenie rozwoju fizycznego i wzrostu dziecka oraz dla wczesnego rozpoznania ewentualnych zaburzeń i ich leczenia. Wszystkie badania są bezbolesne.

Związek między nadwagą a zachorowaniem na czaszkogardlaka jest znany w niewielkim stopniu. Leczenie otyłości chorobliwej jest bardzo trudne. Aby lepiej zrozumieć te zależności i być może w przyszłości móc zaoferować również możliwość leczenia, chcemy zbadać pobraną śródoperacyjnie tkankę czaszkogardlaka lub pobranego podczas punkcji płynu z torbieli i pobranej jednocześnie próbki krwi pod kątem czynników, które są prawdopo-





dobnie odpowiedzialne za nadwagę.

Analiza wyników odbywa się przy ścisłym przestrzeganiu tajemnicy lekarskiej i ochrony danych osobowych. Państwa zgoda na możliwość przetwarzania danych jest dobrowolna. Państwa odmowa nie ma żadnego wpływu na dalsze postępowanie. Istnieje również możliwość cofnięcia zgody w każdej chwili.

Opiekun	Data
Pacjent	Data
Lekarz przeprowadzający rozmowę	Data
Świadek	Data





# PACJENCI W WIEKU 5 LAT LUB STARSI PO CZĘŚCIOWEJ RESEKCJI GUZA

9.

## Arkuszy informacyjny dotyczący randomizacji dla opiekunów i pacjentów > 14 roku życia: Planowane, kompleksowe badanie dzieci i młodzieży z czaszkogardlakiem (craniopharyngioma) - CZASZKOGARDLAK 2007

Kierownik studiów: Prof. Dr. med. Hermann Müller, Klinik für Allgemeine Kinderheilkunde, Hämatologie/Onkologie, Zentrum für Kinder- und Jugendmedizin, Klinikum Oldenburg gGmbH, Rahel-Straus-Straße 10, 26133 Oldenburg, Tel.: +49 441 403-2072, Faks: +49 441 403-2789, e-mail: kakra.doku@klinikum-oldenburg.de  
www.klinikum-oldenburg.de

Pacjent:

ur. dnia

U Państwa/Państwa dziecka został zdiagnozowany czaszkogardlak. Czaszkogardlak to zmiana pochodzenia tkankowego, której rozwój został zaburzony już w fazie embrionalnej, tzn. jeszcze przed urodzeniem. Przyczyny powstawania tego zaburzenia nie są znane. Uwidoczniony w rezonansie magnetycznym guz nie jest nowotworem złośliwym, tylko łagodnym rozrostem tkanek. Jednak czaszkogardlaki umiejscawiają się blisko części mózgu odpowiedzialnych za fizyczny i umysłowy rozwój organizmu. Bliskie sąsiedztwo nerwu wzrokowego może prowadzić do zaburzeń widzenia, a w ostateczności do utraty wzroku. Sąsiadujące z guzem części mózgu, takie jak przysadka mózgowa i podwzgórze są odpowiedzialne za wytwarzanie wielu hormonów istotnych dla wzrostu, przyrostu masy ciała, rozwoju płciowego i bilansu płynów w organizmie. Często pierwszymi objawami czaszkogardlaka u pacjentów są dolegliwości wynikające z niedoboru tych hormonów. Ponadto w mózgu, w okolicy czaszkogardlaka tworzą się substancje białkowe odpowiedzialne za dobowy rytm snu i czuwania, zdolność koncentracji oraz zaburzenia łaknienia u pacjentów.

### Czaszkogardlak „niestety” nie mógł być całkowicie usunięty podczas operacji.

W przypadku dzieci i młodzieży ze świeżo zdiagnozowanym czaszkogardlakiem stosuje się najczęściej postępowanie operacyjne. Decyzja o metodzie operacyjnej i jej zakresie została podjęta z całą odpowiedzialnością przez neurochirurga, który operował Państwa/Państwa dziecko. Początkowo na wieść, że czaszkogardlak nie został usunięty w całości mogą być Państwo rozczarowani. Jednak jak wynika z naszych badań, całkowite usunięcie może prowadzić do uszkodzeń sąsiednich tkanek mózgu, co wiąże się z ryzykiem wystąpienia powikłań, na które

nie ma skutecznego leczenia. Z tego względu przeprowadzono tylko częściowe usunięcie czaszkogardlaka, aby uniknąć wystąpienia następstw chorobowych spowodowanych uszkodzeniami podczas operacji.

### Jakie znaczenie dla zdrowia i dalszego rozwoju Państwa dziecka ma pozostawiona część guza czaszkogardlaka?

Jeżeli nie ma możliwości całkowitego, operacyjnego usunięcia czaszkogardlaka, należy wziąć pod uwagę przeprowadzenie kolejnej operacji, serii naświetlań lub przyjęcie postawy wyczekującej. Kolejna operacja niesie ze sobą duże ryzyko, ponieważ w wyniku pierwszej operacji utworzyły się blizny, które utrudnią lekarzowi całkowite usunięcie podczas kolejnej operacji. Naświetlanie w miarę skutecznie zapobiega wznowie guza. Zaletą postawy wyczekującej jest to, że dopiero przy dalszym wzroście pozostałości guza trzeba/można podjąć decyzję o leczeniu.

### Jaki sposób leczenia jest zalecany w przypadku pacjentów, u których pozostawiono fragment guza?

W oparciu o obecny stan wiedzy oraz wyniki przeprowadzonych badań nie da się udzielić jednoznacznej odpowiedzi na to pytanie. Zaletą przeprowadzonego bezpośrednio po pierwszej operacji naświetlania resztek guza jest uniknięcie dalszego wzrostu guza i tym samym kolejnych operacji. Podczas badań wstępnych stwierdzono, że pacjenci z poważnymi następstwami i chorobami towarzyszącymi mieli więcej ingerencji chirurgicznych niż pacjenci, którzy uskarżali się na nieznaczne dolegliwości związane z powikłaniami. Ponadto w przypadku wzrostu







guza naświetlanie byłoby najważniejszą metodą leczenia.

Z drugiej jednak strony czaszokogardlak to rodzaj zmiany, która nie jest nowotworem złośliwym. Z tego powodu trudno jest przewidzieć, czy pozostawiony fragment guza będzie się w przyszłości powiększał (ponownie). Publikacje naukowe szacują prawdopodobieństwo wznowy guza w dłuższym przedziale czasowym między 80% a 100%. Na podstawie własnych badań stwierdziliśmy wzrost pozostałości guza w ciągu pierwszych czterech lat po operacji u połowy pacjentów.

### Jakie kroki możemy podjąć w ramach dalszej terapii?

Chcielibyśmy zaproponować Państwu przeprowadzenie badań pod kątem ustalenia odpowiedniego momentu rozpoczęcia naświetlań w przypadku pozostałości guza po operacji metodą randomizacji. Co oznacza termin randomizacja dla Państwa/Państwa dziecka i jak wygląda dalsza terapia? Ponieważ nie jesteśmy w stanie podać Państwu pewnych zaleceń, czy lepszym rozwiązaniem będzie natychmiastowe naświetlanie po częściowej operacji czy dopiero w momencie wznowy guza, chcielibyśmy zbadać tę kwestię naukowo. Dzięki zastosowaniu metody randomizacji podczas badań moglibyśmy zdecydować na zasadzie przypadku, tak jak to ma miejsce w przypadku wszystkich innych nowotworów oraz przy Państwa zgodzie, kiedy powinno nastąpić naświetlanie pozostałości guza. Tylko w taki sposób możemy dzięki Państwa pomocy w ciągu kilku lat odpowiedzieć na pytanie, który moment jest najlepszy na zastosowanie serii naświetlań pozostałości guza po częściowym usunięciu czaszokogardlaka. Przypadkowa decyzja odnosi się do momentu, w którym jest wykonywane naświetlanie guza. Naświetlanie w przypadku istniejących pozostałości guza to uznana i skuteczna terapia, która może zapobiec wystąpieniu następstw chorobowych. Moment, w którym należy rozpocząć terapię nie został do tej pory jednoznacznie określony i byłby określany drogą przypadku.

Pacjenci przydzieleni do grupy, w której naświetlanie będzie przeprowadzane po operacji mają możliwość odbycia naświetlań również wtedy, gdy nie nastąpi powiększenie się pozostałego fragmentu guza. Jednak badania pokazały, że na dłuższą metę ma to miejsce tylko w przypadku niecałych 10% pacjentów. Ryzyko związane z wykonaniem u pacjentów niepotrzebnych naświetlań, jest zdecydowanie niewielkie w porównaniu z ryzykiem zbyt późnego rozpoczęcia naświetlań lub operacyjnego leczenia pozostałości guza, które może się wiązać z wydłużoną terapią, możliwością powikłań i zmniejszeniem szans na wyleczenie.

### Jakie zalety ma randomizacja dla Państwa dziecka oraz dla badań naukowych?

W oparciu o międzynarodowe badania można stwierdzić, że randomizacja, czyli przypadkowe wyznaczenie momentu rozpoczęcia naświetlań po częściowym usunięciu czaszokogardlaka u Państwa/Państwa dziecka nie ma żadnych wad. Nie wiadomo, jaki jest najlepszy moment na wprowadzenie naświetlań w celu zapobiegania następstwom chorobowym. Dotychczas przeprowadzone badania wykazują, że jakość życia pacjentów z czaszokogardlakiem poddanych naświetlaniom nie była gorsza niż tych, u których naświetlanie nie było stosowane. Aby ustalić, jaki moment przeprowadzenia naświetlań będzie najlepszy, konieczne jest zastosowanie w badaniach naukowych zasady przypadku. Tylko w taki sposób można określić podczas badań, jakie należy wydać zalecenia odnośnie naświetlania.

W przypadku, gdy Państwo/Państwa dziecko zostanie przypisane do grupy, w której stosowane będzie naświetlanie bezpośrednio po operacji, planowanie i przeprowadzenie naświetlania zostanie przeanalizowane i sprawdzone przez centrum referencyjne, aby naświetlanie odpowiadało najwyższym standardom. Podobne standardy jakościowe i analizy w centrum referencyjnym są zagwarantowane, gdy Państwo/Państwa dziecko znajdzie się w grupie, w której naświetlanie odbędzie się później.







### Czy randomizacja może mieć zły wpływ na stan zdrowia dziecka?

W wyniku wzięcia udziału w badaniu z randomizacją nie powstają żadne skutki uboczne dla Państwa/Państwa dziecka.

Jeżeli mają Państwa dalsze pytania dotyczące zaplanowanej randomizacji jesteśmy do Państwa dyspozycji.

#### **Prof. Dr. Hermann Müller, Studienleiter KRANIOPHARYNGEOM 2007,**

Zentrum für Kinder- und Jugendmedizin  
Klinikum Oldenburg gGmbH  
Rahel-Straus-Straße 10, 26133 Oldenburg  
Tel.: +49 441 403-2072  
Faks: +49 441 403-2789  
e-mail: [kikra.doku@klinikum-oldenburg.de](mailto:kikra.doku@klinikum-oldenburg.de)  
[www.klinikum-oldenburg.de](http://www.klinikum-oldenburg.de)

Opiekun

Data

Pacjent

Data

Lekarz przeprowadzający rozmowę

Data

Świadek

Data





# PACJENCI W WIEKU 5 LAT LUB STARSI PO CZĘŚCIOWEJ RESEKCJI GUZA

## Arkuszy informacyjny dotyczący randomizacji dla pacjentów w wieku od 7 do 13 lat: Planowane, kompleksowe badanie dzieci i młodzieży z czaszkogardlakiem (craniopharyngioma) - CZASZKOGARDLAK 2007

Kierownik studiów: Prof. Dr. med. Hermann Müller, Klinik für Allgemeine Kinderheilkunde, Hämatologie/Onkologie, Zentrum für Kinder- und Jugendmedizin, Klinikum Oldenburg gGmbH, Rahel-Straus-Straße 10, 26133 Oldenburg, Tel.: +49 441 403-2072, Faks: +49 441 403-2789, e-mail: kakra.doku@klinikum-oldenburg.de  
www.klinikum-oldenburg.de

Pacjent: \_\_\_\_\_

ur. dnia \_\_\_\_\_

Drogi pacjencie,

już wiesz, że cierpisz na nowotwór (to tkanka, która nie powinna się tam znajdować), który nazywa się czaszkogardlak. Ten czaszkogardlak nie jest nowotworem złośliwym. Do dziś nie wiemy, dlaczego powstaje. Jednak jedno jest pewne, ani Ty ani nikt inny nie zrobił nic złego, co mogłoby mieć wpływ na powstanie czaszkogardlaka. Czaszkogardlak to rodzaj zmiany, która powstała bardzo wcześnie, po części już przed urodzeniem. Ten czaszkogardlak to bardzo rzadka choroba. W Niemczech w ciągu roku występuje około 30 nowych zachorowań wśród dzieci i młodzieży.

Mimo to trzeba ją traktować bardzo poważnie. Czaszkogardlak umiejscowił się bowiem w głowie za oczami, w miejscu, gdzie znajduje się dużo ważnych części mózgu. Blisko czaszkogardlaka przebiega nerw wzrokowy, dzięki któremu widzimy. Również przysadka mózgowa jest położona obok czaszkogardlaka. W tym gruczole produkowane są hormony, których potrzebujemy, aby rosnąć, dojrzewać i mieć dużo energii, i aby być sprawnym. Być może miałeś już jakieś objawy, zanim stwierdzono u Ciebie czaszkogardlak. Bierze się to prawdopodobnie stąd, że czaszkogardlak rósł i naciskał na gruczoł i nerw wzrokowy.

### Czaszkogardlak niestety nie mógł być całkowicie usunięty podczas operacji.

Podczas operacji nie udało nam się całkowicie usunąć czaszkogardlaka. W pierwszej chwili Ty i Twoi rodzice będziecie zapewne rozczarowani. Ale musisz zrozumieć, że wycięcie całego czaszkogardlaka byłoby zbyt niebezpieczne. W okolicy czaszkogardlaka znajduje się wiele ważnych organów i dlatego lekarz podczas operacji musi bardzo uważać, żeby ich nie uszkodzić. Jeżeli czaszkogardlak wrasta w ich sąsiedztwie, to nie można go wyciąć w całości, bez uszkodzenia ważnych organów leżących obok. Mamy nadzieję, że rozumiesz, że z tego powodu nie można usunąć całego czaszkogardlaka, ponieważ chcemy, żebyś po operacji czuł się dobrze.

### Co się dzieje z pozostawioną częścią czaszkogardlaka?

Po pierwsze, najważniejsze jest, żebyś dobrze wypoczął po operacji. A my musimy ustalić, co zrobić z resztą czaszkogardlaka. U innych pacjentów zaobserwowaliśmy, że pozostała część czaszkogardlaka bardzo często zaczyna znowu rosnąć. Dlatego bardzo ważne jest, aby wszyscy razem, Ty, Twoi rodzice i lekarze zastanowili się, co należy zrobić.

Jeżeli po operacji został fragment czaszkogardlaka, to można spróbować zoperować go jeszcze raz. Jednak kolejna operacja zazwyczaj nie jest łatwa. Po pierwszej operacji obok czaszkogardlaka tworzą się blizny, które utrudniają całkowite usunięcie go podczas drugiej próby. Pozostałą część czaszkogardlaka można również leczyć promieniami bez operacji. Takie leczenie polega na tym, że reszta czaszkogardlaka jest naświetlana z zewnątrz.





promieniami rentgenowskimi.

Promienie te niszczą tkankę czaszko gardłaka. Pewnie słyszałeś o badaniu rentgenowskim albo tomografii komputerowej (TK), które były robione, aby otrzymać zdjęcia.

Podczas naświetlania promienie rentgenowskie są dawkowane w dużych ilościach, tak że napromieniowany fragment czaszko gardłaka nie będzie mógł już rosnąć. Jedyne co musisz robić podczas naświetlania to leżeć spokojnie przez minutę i się nie ruszać. Cała terapia trwa zazwyczaj ok. 5–6 tygodni, a naświetlanie odbywa się każdego dnia. Naświetlane są tylko fragmenty czaszko gardłaka.

### Kiedy należy rozpocząć leczenie?

Nikt nie wie dokładnie, kiedy najlepiej rozpocząć naświetlanie pozostałości czaszko gardłaka. Jedni mówią, że im wcześniej tym lepiej, żeby reszta czaszko gardłaka nie rozwijała się dalej. Wiemy, że zbyt długie czekanie i konieczność kolejnej operacji nie są dobre dla Twojego zdrowia. Można by również poczekać, aż fragment czaszko gardłaka znowu urośnie i wtedy przeprowadzić naświetlanie. Które rozwiązanie jest najlepsze, tego obecnie nie wie nikt. Dlatego byłoby dobrze, abyś Ty mógł podjąć decyzję.

### Nasza propozycja

Ponieważ nie mamy pewnych doświadczeń, kiedy najlepiej rozpocząć naświetlanie, zdajemy się na przypadek. Decydujemy się na takie przypadkowe rozwiązanie (zwane również randomizacją), żeby w przyszłości wiedzieć, kiedy jest najlepszy moment na naświetlanie. W każdym przypadku leczenie przebiega tak samo i jest tak samo precyzyjnie wykonywane. My tylko decydujemy, kiedy się ono rozpocznie. Albo zdecydujemy, że rozpoczniemy naświetlanie stosunkowo szybko (4 miesiące) po ostatniej operacji, albo dopiero po wykonaniu nowych zdjęć i stwierdzeniu ponownego wzrostu czaszko gardłaka.

### Czy ma to zalety czy wady?

Nie. Nie ma ani zalet ani wad, jest tak samo niezależnie od decyzji, kiedy rozpocznie się naświetlanie.

Jeżeli masz jeszcze jakieś pytania, zgłoś się do swoich lekarzy lub zadzwoń, wyślij faks albo napisz e-maila:

**Prof. Dr. Hermann Müller,**  
**Studienleiter KRANIOPHARYNGEOM 2007,**  
Zentrum für Kinder- und Jugendmedizin  
Klinikum Oldenburg gGmbH  
Rahel-Straus-Straße 10, 26133 Oldenburg  
Tel.: +49 441 403-2072  
Faks: +49 441 403-2789  
e-mail: [kikra.doku@klinikum-oldenburg.de](mailto:kikra.doku@klinikum-oldenburg.de)  
[www.klinikum-oldenburg.de](http://www.klinikum-oldenburg.de)

Opiekun

Data

Pacjent

Data

Lekarz przeprowadzający rozmowę

Data

Świadek

Data



# РАЗЪЯСНИТЕЛЬНЫЙ ЛИСТ ДЛЯ ЛИЦ, ОТВЕТСТВЕННЫХ ЗА ВОСПИТАНИЕ РЕБЕНКА (РОДИТЕЛЕЙ ИЛИ ПОПЕЧИТЕЛЕЙ), И ПАЦИЕНТОВ:

## Перспективное многоцентровое обследование детей и подростков с краниофарингеомой – КРАНИОФАРИНГЕОМА 2007

Руководитель исследования: Prof. Dr. med. Hermann Müller, Klinik für Allgemeine Kinderheilkunde, Hämatologie/Onkologie, Zentrum für Kinder- und Jugendmedizin, Klinikum Oldenburg gGmbH, Rahel-Straus-Straße 10, 26133 Oldenburg, Тел.: +49 441 403-2072, Факс: +49 441 403-2789, E-Mail: kikra.doku@klinikum-oldenburg.de www.klinikum-oldenburg.de

Пациент(ка):

год рождения

Вам/Вашему ребенку поставлен диагноз краниофарингеома. Краниофарингеома – дефект развития тканей, который произошел в эмбриональный период, т.е. до рождения. Причины этого заболевания до сих пор не раскрыты. На снимках, полученных путем ядерно-магнитного резонанса, видно, что опухоль является не злокачественным образованием, а одним из нарушений развития. Несмотря на это, краниофарингеома располагается в непосредственной близости от отделов головного мозга, критически важных для умственного и физического развития. Близость к зрительному нерву может привести к потере зрения вплоть до слепоты. Близлежащие отделы мозга, такие как гипофиз и гипоталамус, важны для производства многих гормонов, необходимых для роста, регулирования веса, полового созревания и водно-солевого баланса. Зачастую первые жалобы пациентов касаются гормональных нарушений, вызванных краниофарингеомой. Кроме того, в непосредственной близости от краниофарингеомы в

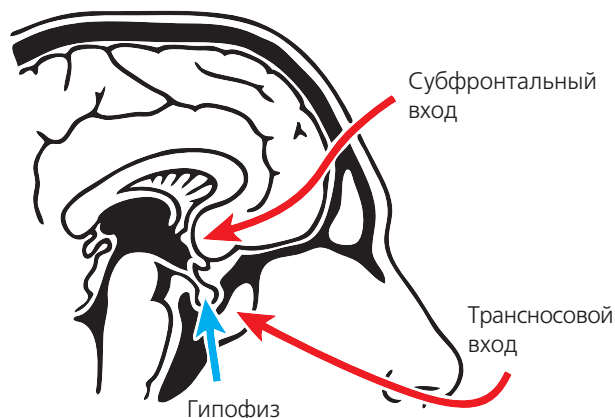
мозге производятся белки, ответственные за концентрацию, сохранение правильного режима питания и суточного ритма.

Лечение ребенка или подростка с впервые выявленной краниофарингеомой требует, как правило, оперативного вмешательства. Решение о проведении операции, о ее протекании и об объеме удаленных тканей обсудит с Вами Ваш лечащий врач или нейрохирург. Вам объяснят, что часто краниофарингеому невозможно удалить полностью из опасения серьезных повреждений близлежащих тканей мозга. С другой стороны, существуют краниофарингеомы, которые после полного удаления появляются вновь. Если краниофарингеому невозможно будет полностью удалить оперативным путем, то нужно подумать о лучевой терапии, которая может проводиться после операции.

За исключением малочисленных случаев, когда гипофиз (гипофиз и ножку (воронку) гипофиза) можно сохранить, Вам/Вашему ребенку в течение всей жизни после операции нужно будет регулярно принимать гормоны в форме таблеток, капель в нос или подкожных инъекций. Примерно у половины пациентов с краниофарингеомой после проведенного лечения развивается ожирение. Нарушения зрения, существовавшие до операции, зачастую не восстанавливаются. Описаны также случаи нарушения памяти и внимания у пациентов с краниофарингеомой.

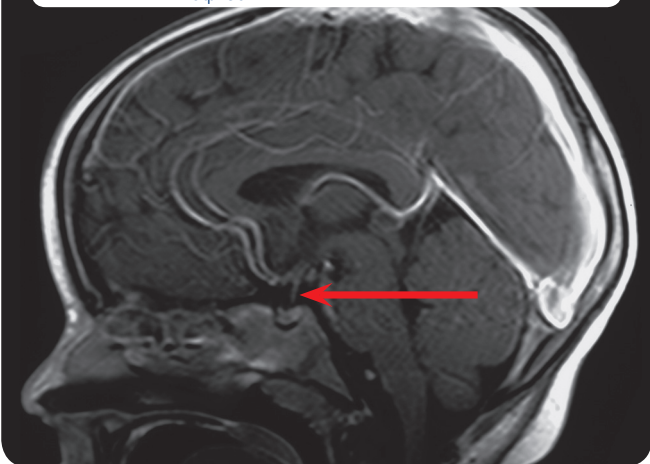
Так как до сих пор неизвестно, в какой мере лечение пациентов предотвращает или, наоборот, усиливает вышеописанные сопровождающие заболевания, мы собираем данные о лечении и состоянии здоровья пациентов после окончания терапии. Цель данного исследования – выяснить, какая форма лечения детей и подростков с данным заболеванием является

Рис. 1: оперативные входы

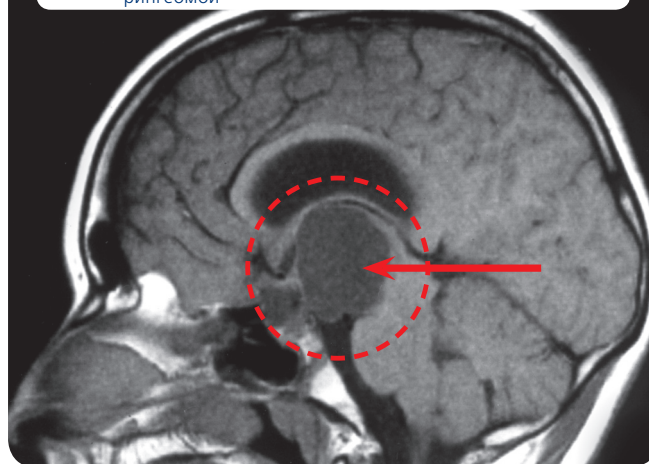




**Рис. 2:** изображение МРТ-специального рентгенологического исследования головного мозга пациента с нормальным гипофизом



**Рис. 3:** изображение МРТ-специального рентгенологического исследования головного мозга пациента с краниофарингеомой



наиболее эффективной и одновременно щадящей. Мы хотим собрать данные о диагностике, терапии и постамбулаторном периоде. Мы просим Вас дать письменное согласие на обработку этих данных на соответствующем бланке. Для получения информации о здоровье и состоянии пациентов после лечения необходимы регулярные дополнительные обследования. Так, после операции или лечения эти обследования производятся каждые три месяца, а в дальнейшем – каждый год в клиниках по месту жительства. Дополнительные обследования включают:

- физическое обследование и измерение физиологических показателей,
- снимки головы с использованием ЯМР-томографии,
- офтальмологическое обследование,
- тест умственного развития, способности концентрировать внимание, пищевого поведения и зависимости жизненного уровня от состояния здоровья (соответствующие анкеты Вы будете ежегодно получать по почте или от лечащего врача с просьбой заполнить их и выслать руководству исследований).
- ежегодные нейропсихологические обследования в наблюдающей клинике,
- определение уровня гормонов в крови.

**Если у Вашего ребенка краниофарингеома была удалена только частично и во время операции Вашему ребенку было 5 или более лет, мы предлагаем Вам продолжить курс терапии. Необходимые для Вас сведения указаны в специальном разъяснительном листе на следующих страницах.**

(Нейро)радиолог сообщит Вам о возможных последствиях при введении контрастных веществ при проведении ЯМР-томографии (магнитнорезонансной томографии). Определение костного возраста, содержания кальция в костях и организме производится при невысоком уровне облучения. Исследование содержания кальция в костях и организме с помощью метода DEXA (двухэнергетической рентгеновской абсорбциометрии, или денситометрии) мы рекомендуем пациентам, которые значительно прибавляют в весе после операции. Определение содержания кальция в костях и организме методом DEXA производится при невысоком уровне облучения, сравнимом с уровнем облучения во время одного рентгеновского снимка руки. Определение костного возраста, которое производится раз в год посредством рентгеновского снимка левой руки, необходимо для контроля роста и развития Вашего ребенка с тем, чтобы быстро распознать и скорректировать возможные нарушения. Все вышеописанные обследования безболезненны.

Зависимость между избыточным весом и заболеванием краниофарингеомой в настоящее время еще





недостаточно выяснена. Лечение ожирения очень тяжелое. Для того, чтобы лучше понять зависимость и в будущем предложить адекватное лечение, мы хотим исследовать часть ткани удаленной краниофарингеомы (пунктата жидкости цисты) и одновременно взятой крови и выявить факторы, которые, возможно, отвечают за избыточный вес.

Оценка будет производиться при полном сохранении врачебной тайны и защите конфиденциальных данных. Ваше согласие на обработку данных является добровольным. В случае Вашего отказа качество обследования или лечения ребенка не пострадает. Вы вправе в любое время отозвать свое согласие.

_____	_____
Родитель или попечитель	Дата
_____	_____
Пациент(ка)	Дата
_____	_____
Ведущий прием врач	Дата
_____	_____
Свидетель	Дата







# ПАЦИЕНТЫ В ВОЗРАСТЕ 5 ЛЕТ ИЛИ СТАРШЕ ПОСЛЕ НЕПОЛНОГО УДАЛЕНИЯ КРАНИОФАРИНГЕОМЫ

10.

## Разъяснительный лист для рандомизации для лиц, ответственных за воспитание (родителей или попечителей), и пациентов старше 14 лет: Проспективное многоцентровое исследование детей и подростков с краниофарингеомой – КРАНИОФАРИНГЕОМА 2007

Руководитель исследования: Prof. Dr. med. Hermann Müller, Klinik für Allgemeine Kinderheilkunde, Hämatologie/Onkologie, Zentrum für Kinder- und Jugendmedizin, Klinikum Oldenburg gGmbH, Rahel-Straus-Straße 10, 26133 Oldenburg, Тел.: +49 441 403-2072, Факс: +49 441 403-2789, E-Mail: kikra.doku@klinikum-oldenburg.de www.klinikum-oldenburg.de

Пациент(ка): \_\_\_\_\_

год рождения \_\_\_\_\_

Вам/Вашему ребенку поставлен диагноз краниофарингеома. Краниофарингеома – дефект развития тканей, коотрый произошел в эмбриональный период, т.е. до рождения. Причины этого заболевания до сих пор не раскрыты. На снимках, полученных путем ядерно-магнитного резонанса, видно, что опухоль является не злокачественным образованием, а одним из нарушений развития. Несмотря на это, краниофарингеома располагается в непосредственной близости от отделов головного мозга, критически важных для умственного и физического развития. Близость к зрительному нерву может вести к потере зрения вплоть до слепоты. Близлежащие отделы мозга, такие как гипофиз и гипоталамус, важны для производства многих гормонов, необходимых для роста, регулирования веса, полового созревания и водно-солевого баланса. Зачастую первые жалобы пациентов касаются гормональных нарушений, вызванных краниофарингеомой. Кроме того, в непосредственной близости от краниофарингеомы в мозге производятся белки, ответственные за концентрацию, сохранение правильного режима питания и суточного ритма.

### К сожалению, краниофарингеому не удалось полностью удалить оперативным путем.

Лечение ребенка или подростка с впервые выявленной краниофарингеомой требует, как правило, оперативного вмешательства. Решение о проведении операции, о ее протекании и об объеме удаленных тканей приняли во время операции с полной мерой ответственности нейрохирурги, оперировавшие Вас/Вашего ребенка. На первый взгляд, тот факт, что краниофарингеому не удалось полностью удалить в ходе оперативного вмешательства, вызывает ра-

зочарование. Однако из результатов исследований мы знаем, что полное удаление краниофарингеомы может привести к повреждению соседних тканей мозга, что может вызвать последующие заболевания, эффективных методов лечения которых пока не существует. Поэтому краниофарингеома была удалена только частично с целью предотвращения последующих заболеваний, обусловленных оперативным вмешательством.

### Какое влияние оказывает оставшаяся опухоль краниофарингеомы на дальнейшее состояние здоровья Вашего ребенка?

Если в ходе оперативного вмешательства не удалось удалить краниофарингеому полностью, следует взвесить необходимость проведения повторной операции, лучевой терапии или подождать. Проведение новой операции влечет за собой повышенный риск, поскольку после первой операции остаются рубцы, которые усложняют задачу хирурга по удалению остатков опухоли. Лучевая терапия дает возможность максимально эффективно предотвратить дальнейший рост остаточной опухоли. Преимущество ожидания заключается в том, что решение о дальнейшей терапии можно/следует принять только в случае разрастания остаточной опухоли.

### Итак, какое решение рекомендуется принять для лечения остаточной опухоли?

На этот вопрос, учитывая уровень наших современных знаний и результатов предыдущих исследований, нет точного ответа. Преимущество облучения оста-





точной опухоли сразу после операции заключается в том, что предотвращается дальнейший рост и, следовательно, необходимость проведения последующих операций. В ходе предварительного исследования следует установить, что пациенты с серьезными последующими и сопутствующими заболеваниями подверглись большему числу операций, чем пациенты, у которых последующих заболеваний практически не было выявлено. При росте опухоли лучевая терапия является наилучшей возможностью лечения.

С другой стороны, краниофарингеома представляет собой незлокачественное опухолевое образование и не является раком. Заранее предсказать дальнейший рост опухоли в будущем сложно. В научной литературе вероятность роста остаточной опухоли задается в пределах 80% – 100%. В ходе собственных исследований мы констатировали рост опухоли в течении первых четырех лет после операции у половины наших пациентов.

### Какую дальнейшую терапию мы можем Вам предложить?

Мы предлагаем вам принять участие в рандомизированном исследовании вопроса о времени проведения лучевой терапии при наличии остаточной опухоли после операции. Что означает Рандомизация и дальнейшая терапия для Вас/Вашего ребенка? Поскольку мы не в состоянии обоснованно порекомендовать Вам проведение лучевой терапии сразу после операции или только после роста остаточной опухоли, мы хотим провести научное исследование этого вопроса. В ходе данного рандомизированного исследования, равно как и в случае других опухолевых заболеваний, с Вашего согласия будет приниматься решение о времени проведения лучевой терапии остаточной опухоли случайным образом для определения оптимального времени проведения терапии. Только так, с Вашей помощью, через несколько лет мы сможем ответить на вопрос об оптимальном времени проведения лучевой терапии после неполного удаления краниофарингеомы в ходе операции. Случайное решение о проведении лучевой терапии касается времени проведения лучевой терапии остаточной опухоли. Проводимая лучевая терапия при наличии остаточной опухоли является признанным и эффективным лечением, которое может предотвратить развитие дальнейших последующих заболеваний. Время проведения эффективной лучевой терапии до сих пор неизвестно и будет определено индивидуально.

Для пациентов, помещенных в рандомизированную группу с назначением ранней лучевой терапии после операции, существует возможность проведения лучевой терапии и в случаях, при которых рост остаточной опухоли не наблюдается. Исследования показали, что в долгосрочной перспективе это касается только 10% пациентов. Небольшой риск того, что в некоторых случаях будет проводиться лучевая терапия, которая впоследствии окажется ненужной, следует противопоставить риску того, что позднее облучение или операция при росте опухоли может повлечь за собой более обширную терапию с возможными негативными последствиями для состояния здоровья и уменьшение шансов выздоровления.

### Какие преимущества имеет рандомизация для Вашего ребенка и научного исследования?

Рандомизация, т.е. случайное решение о времени назначения лучевой терапии для Вас/Вашего ребенка после неполного удаления краниофарингеомы, принимая во внимание современные знания, полученные в ходе международных исследований, не оказывает отрицательного влияния. Оптимальное время проведения лучевой терапии для предотвращения последующих заболеваний неясно. Исследования, проведенные ранее, указывают на то, что здоровье облученных пациентов с краниофарингеомой по сравнению с необлученными пациентами не ухудшилось. Для выяснения оптимального времени проведения лучевой терапии в ходе научного исследования важно принятие случайного решения. Только таким образом, с помощью исследования, можно выработать определенные рекомендации относительно лучевой терапии.

В случае, если Вы/Ваш ребенок участвуете в рандомизированном исследовании эффективности лучевой терапии непосредственно после операции, планирование и проведение лучевой терапии будет оценивать и контролировать соответствующий контрольный центр с целью обеспечения соответствия стандартам качества. Те же стандарты качества и надзор со стороны контрольного органа по лучевой терапии обеспечиваются и в том случае, если Вы/Ваш ребенок будете помещены в рандомизированную группу с более поздним назначением лучевой терапии.





10.

### Пострадает ли лечение Вашего ребенка при проведении рандомизированного исследования?

В случае Вашего участия/участия Вашего ребенка в рандомизированном исследовании качество Вашего обследования или лечения/обследования или лечения Вашего ребенка не пострадает!

Если у Вас имеются дальнейшие вопросы относительно запланированного рандомизированного исследования, мы с удовольствием на них ответим.

#### Prof. Dr. Hermann Müller, Studienleiter KRANIOPHARYNGEOM 2007,

Zentrum für Kinder- und Jugendmedizin  
Klinikum Oldenburg gGmbH  
Rahel-Straus-Straße 10, 26133 Oldenburg  
Тел.: +49441 403-2072  
Факс: +49441 403-2789  
E-Mail: [kikra.doku@klinikum-oldenburg.de](mailto:kikra.doku@klinikum-oldenburg.de)  
[www.klinikum-oldenburg.de](http://www.klinikum-oldenburg.de)

Родитель или попечитель

Дата

Пациент(ка)

Дата

Ведущий прием врач

Дата

Свидетель

Дата





# ПАЦИЕНТЫ В ВОЗРАСТЕ 5 ЛЕТ ИЛИ СТАРШЕ ПОСЛЕ НЕПОЛНОГО УДАЛЕНИЯ КРАНИОФАРИНГЕОМЫ

## Разъяснительный лист для рандомизации пациентов в возрасте 7–13 лет: Проспективное многоцентровое обследование детей и подростков с краниофарингеомой – КРАНИОФАРИНГЕОМА 2007

Руководитель исследования: Prof. Dr. med. Hermann Müller, Klinik für Allgemeine Kinderheilkunde, Hämatologie/Onkologie, Zentrum für Kinder- und Jugendmedizin, Klinikum Oldenburg gGmbH, Rahel-Straus-Straße 10, 26133 Oldenburg, Тел.: +49 441 403-2072, Факс: +49 441 403-2789, E-Mail: kikra.doku@klinikum-oldenburg.de www.klinikum-oldenburg.de

Пациент(ка):

год рождения

Уважаемый пациент, уважаемая пациентка,

тебе известно, что у тебя обнаружена опухоль (образование, которого не должно быть), которая называется краниофарингеомой. Краниофарингеому не является раковым заболеванием и не обладает злокачественными свойствами раковых опухолей. Причины возникновения этой опухоли до сих пор неясны. Однако точно известно, что ни ты, ни кто-либо иной не сделал ничего дурного, что могло бы вызвать эту опухоль. Краниофарингеому является патологией, которая, вероятно, образуется очень рано, еще до рождения. Краниофарингеому – очень редкое заболевание. В Германии каждый год регистрируют около 30 детей и подростков с данным заболеванием.

Тем не менее, к краниофарингеому как к заболеванию следует отнести очень серьезно. Краниофарингеому располагается в голове сзади глаз в месте, в котором сосредоточены многие важные отделы мозга. В непосредственной близости к краниофарингеому находится зрительный нерв, с помощью которого человек видит. Гипофиз также находится рядом с краниофарингеому. В этой железе образуются гормоны, которые необходимы организму для роста, полового созревания и накопления энергии для здорового образа жизни. Возможно, ты уже жаловался на недомогание до того, как у тебя обнаружили краниофарингеому. Это недомогание, вероятно, было вызвано тем, что краниофарингеому разрослась и стала давить на гипофиз и зрительный нерв.

### **К сожалению, краниофарингеому не удалось полностью удалить во время операции.**

В ходе операции не удалось полностью удалить краниофарингеому. Несомненно, ты и твои родители поначалу испытали разочарование. Но ты должен (должна) осознать, что полное удаление краниофарингеому было бы слишком опасным. Поскольку много важных органов располагаются по соседству с краниофарингеому, операцию следует проводить очень аккуратно, чтобы не повредить близлежащие ткани. Если краниофарингеому выросла в соседние важные органы, невозможно ее вырезать полностью, не повредив их. Мы надеемся, что ты понимаешь, почему краниофарингеому не была вырезана полностью, ведь все желают тебе выздоровления.

### **Что будет с остатками краниофарингеому?**

Во-первых, очень важно, чтобы ты хорошенько отдохнул (-а) после операции. Но уже сейчас нам нужно думать о том, что делать с остатками краниофарингеому. При наблюдении других пациентов было замечено, что остатки краниофарингеому часто снова начинали расти. Поэтому очень важно вместе с тобой, твоими родителями и врачами определить, как действовать дальше.

Если после операции остались остатки опухоли, можно попытаться провести повторную операцию. Повторная операция зачастую очень сложна. После первой операции рядом с краниофарингеому возникают рубцы, которые усложняют вторую попытку удаления остатков опухоли. Остатки краниофарингеому можно также лечить лучами, не прибегая к





операции. При облучении остатки краниофарингеому облучают рентгеновскими лучами.

Эти лучи уничтожают ткань краниофарингеому. Ты, наверное, уже знаешь похожий эффект, который присутствует при снятии рентгенограмм или компьютерных томограмм, т.е снимков твоего тела.

При облучении рентгеновские лучи направляют в намного больших дозах, после чего облученная остаточная опухоль не сможет больше расти. При облучении тебе нужно только спокойно лежать одну минуту и не двигаться. Лучевая терапия продлится около 5-6 недель, сеанс терапии проводится один раз в день. Облучаться будут только остатки краниофарингеому.

#### Когда нужно начинать лучевую терапию?

Точно неизвестно, когда лучше начинать облучать остаток краниофарингеому. Некоторые говорят, что лучше всего проводить облучение сразу, чтобы не допустить роста остатков опухоли. Мы знаем, что слишком долгое ожидание и последующие операции могут нанести вред твоему здоровью. Другая возможность – подождать до момента, когда остаток краниофарингеому снова начнет расти и только потом начать облучение. Какое из этих решений правильное, до сих пор неясно. Поэтому требовать от тебя вынести такое решение тоже излишне.

#### Наше предложение

Поскольку нет точных данных об оптимальном времени, предоставим решение случаю. Такое случайное решение (также называемое рандомизацией) примем мы, чтобы в будущем точно знать оптимальное время проведения лучевой терапии. Лучевая терапия в обоих случаях идентична и выполняется с должным качеством. Мы только решим, когда ее провести. Мы решим назначить лучевую терапию относительно скоро (через 4 месяца) после последней операции или позднее, при появлении новых снимков, доказывающих рост остатков краниофарингеому.

#### Имеет ли данный подход недостатки или преимущества?

Нет. Преимуществ или недостатков у такого подхода нет – не имеет значения, как будет приниматься решение о начале лучевой терапии.

Если у тебя есть вопросы, обратись к своим врачам или по телефону, факсу или E-Mail к:

**Prof. Dr. Hermann Müller,**  
**Studienleiter KRANIOPHARYNGEOM 2007,**  
 Zentrum für Kinder- und Jugendmedizin  
 Klinikum Oldenburg gGmbH  
 Rahel-Straus-Straße 10, 26133 Oldenburg  
 Тел.: +49 441 403-2072  
 Факс: +49 441 403-2789  
 E-Mail: [kikra.doku@klinikum-oldenburg.de](mailto:kikra.doku@klinikum-oldenburg.de)  
[www.klinikum-oldenburg.de](http://www.klinikum-oldenburg.de)

Родитель или попечитель

Дата

Пациент(ка)

Дата

Ведущий прием врач

Дата

Свидетель

Дата



# HOJA INFORMATIVA PARA PADRES Y PACIENTES:

## Estudio de seguimiento multicéntrico en niños y adolescentes con craneofaringioma: CRANEOFARINGIOMA 2007

Director del estudio: Prof. Dr. med. Hermann Müller, Klinik für Allgemeine Kinderheilkunde, Hämatologie/Onkologie, Zentrum für Kinder- und Jugendmedizin, Klinikum Oldenburg gGmbH, Rahel-Straus-Straße 10, 26133 Oldenburg, Tel. : +49 441 403-2072, Fax: +49 441 403-2789, correo electrónica: kikra.doku@klinikum-oldenburg.de, www.klinikum-oldenburg.de

Paciente:

Fecha de nacimiento

Se le ha diagnosticado/A su hijo se le diagnosticado un craneofaringioma. El craneofaringioma es una malformación del tejido, que ya provoca alteraciones en su desarrollo embrionario, es decir, antes del nacimiento. Hasta ahora se desconocen los motivos que dan origen a esta alteración. Asimismo, las imágenes de la resonancia magnética nuclear indican que no se trata de un tumor maligno, sino de un tipo de malformación. No obstante, el craneofaringioma se ubica muy cerca de las partes del cerebro que son de vital importancia para el desarrollo físico e intelectual. La cercanía al nervio óptico puede provocar desde problemas de visión hasta la pérdida de la vista. Las partes del cerebro adyacentes, como la glándula pituitaria (hipófisis) y el hipotálamo, activan la producción de numerosas hormonas, responsables del crecimiento, la regulación del peso, el proceso madurativo de la pubertad y la regulación de líquidos. Con frecuencia las primeras molestias que acusan los pacientes son las carencias de estas hormonas provocadas por el craneofaringioma. Asimismo, muy cerca del craneofaringioma, se producen en

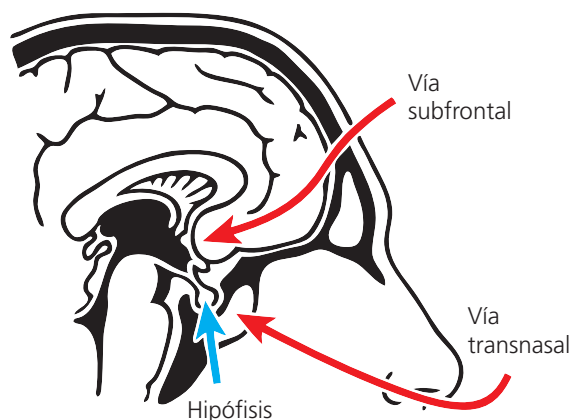
el cerebro las proteínas que juegan un papel fundamental para el ciclo día/noche, la capacidad de concentración y el comportamiento alimenticio de los pacientes.

Un niño o un adolescente al que se le acaba de diagnosticar un craneofaringioma se tratará principalmente con cirugía. El médico o neurocirujano que le trata hablará con usted sobre la decisión que debe tomar acerca del proceso quirúrgico, la manera en que le operarán, cuántas operaciones serán necesarias y el momento del alta. Le explicarán que con mucha frecuencia el craneofaringioma no se puede extirpar completamente, ya que siempre existe la posibilidad de causar daños graves en las partes del cerebro adyacentes. Por otro lado, siempre existe la posibilidad de que se produzca una recidiva del craneofaringioma a pesar de haberlo extirpado completamente. Si determinadas partes del craneofaringioma no pueden eliminarse con la cirugía, deberá considerarse la aplicación de un tratamiento de radioterapia después de la operación.

A excepción de unos pocos casos en los que no es necesario extirpar la glándula pituitaria (hipófisis e hipotálamo), usted/su hijo deberá medicarse de forma regular y de por vida con hormonas en forma de pastillas, gotas nasales o inyecciones subcutáneas después de someterse a la operación. Aproximadamente la mitad de los pacientes que presentan un craneofaringioma sufren, por ejemplo, un notable sobrepeso después de someterse al tratamiento. Por lo general, no pueden solucionarse los problemas de visión que se presentan antes de la operación. Los pacientes con craneofaringioma refieren alteraciones de la memoria y la capacidad de atención.

Todavía no está claro el grado en que el tratamiento de los pacientes evita o posiblemente intensifica las complicaciones anteriormente mencionadas; una vez finalizado el proceso haremos constar los datos sobre el estado de salud de

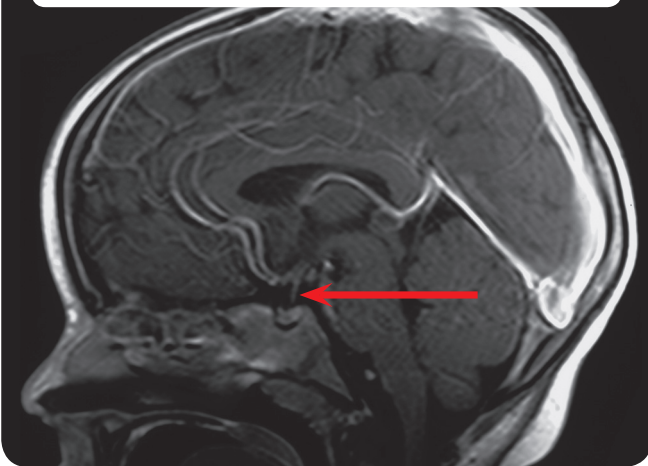
**Ilustración 1:** Vía de acceso quirúrgica



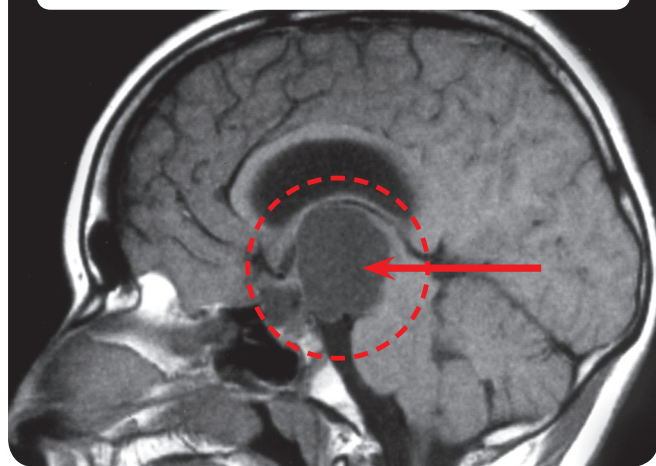




**Ilustración 2:** Resonancia magnética nuclear (RMN) de la cabeza de un paciente con hipófisis normal



**Ilustración 3:** Resonancia magnética nuclear (RMN) de la cabeza de un paciente con craneofaringioma



los pacientes y el tratamiento. El objetivo de este estudio consiste en adquirir información sobre el modo de tratamiento que resulta más eficaz y al mismo tiempo agradable para los niños y jóvenes que presentan esta dolencia. Nuestra intención es hacer constar y evaluar los datos para el diagnóstico, la aplicación del tratamiento y su fase posterior. Le solicitaremos por escrito a través de un formulario por separado que nos proporcione su consentimiento para poder procesar sus datos. Para obtener esta información sobre el estado de salud y cómo se encuentra el paciente después de recibir el tratamiento, es necesario llevar a cabo controles médicos rutinarios. Todos los pacientes se someterán a estos controles cada tres meses después de la operación/tratamiento y, a continuación, todos los años en el hospital del lugar donde reside. Los controles médicos incluyen lo siguiente:

- Medición y examen corporal.
- Imágenes de resonancia magnética nuclear de la cabeza.
- Examen oftalmológico.
- Pruebas/cuestionarios para comprobar el desarrollo de la inteligencia, la capacidad de concentración, los comportamientos alimenticios y la calidad de vida en función del estado de salud del paciente (todos los años el médico que le trata le hará entrega o le enviaremos los cuestionarios correspondientes, que deberá rellenar y devolver a la dirección del estudio).
- Anualmente se someterá a un examen neuropsicológico en el hospital donde le están tratando.
- Análisis de sangre de los niveles hormonales.

**Si su hijo se sometió a una operación en la que sólo se le pudo extirpar una parte del craneofaringioma y en ese momento el niño tenía 5 años o más, nos gustaría proponerle la aplicación de otro tratamiento. Nos remitimos a nuestro formulario informativo especial que se incluye en la página siguiente para obtener más información.**

Los (neuro)radiólogos responsables de su caso le informarán sobre los posibles riesgos a los que se enfrenta con el uso de medios de contraste en el examen efectuado con la resonancia magnética nuclear. La determinación de la edad ósea, así como la estructura corporal se obtiene mediante una breve dosis de irradiación. Para aquellos pacientes que presentan un significativo sobrepeso después de la operación es recomendable que el examen de la estructura corporal se lleve a cabo mediante la DEXA. El examen de la estructura corporal incluye una breve dosis de irradiación muy similar a la de la radiografía manual. La edad ósea se determina anualmente a través de una radiografía de la mano izquierda. La determinación de la edad ósea resulta muy importante para poder valorar el desarrollo corporal y el crecimiento de su hijo y, en caso necesario, detectar antes de tiempo posibles alteraciones y aplicar el tratamiento correspondiente. Los exámenes no resultan dolorosos.

No se conoce con exactitud la relación que existe entre el craneofaringioma y el sobrepeso que amenaza frecuentemente a los que padecen esta dolencia. El tratamiento de la obesidad no es sencillo. Para poder comprender mejor esta relación y ofrecer en el futuro posibilidades terapéu-





ticas, nos gustaría investigar los factores que probablemente son los responsables del sobrepeso a partir de una parte del tejido del craneofaringioma que se ha extraído quirúrgicamente o punciones de fluidos quísticos y, al mismo tiempo, muestras de sangre extraídas.

La evaluación se lleva a cabo con la completa reserva del secreto profesional médico y de la protección de datos. Su consentimiento sobre el tratamiento de sus datos es voluntario. La renuncia de colaboración no supondrá ningún inconveniente para usted o su hijo. Puede anular su consentimiento en cualquier momento.

Padre/Madre	Fecha
Paciente	Fecha
Médico	Fecha
Testigo	Fecha





# PACIENTES DE 5 AÑOS O MÁS DESPUÉS DE UNA ESCISIÓN INCOMPLETA

## Hoja informativa sobre la distribución aleatoria para los padres y pacientes de más de 14 años: Estudio de seguimiento multicéntrico en niños y adolescentes con craneofaringioma: CRANEOFARINGIOMA 2007

Director del estudio: Prof. Dr. med. Hermann Müller, Klinik für Allgemeine Kinderheilkunde, Hämatologie/ Onkologie, Zentrum für Kinder- und Jugendmedizin, Klinikum Oldenburg gGmbH, Rahel-Straus-Straße 10, 26133 Oldenburg, Tel. : +49 441 403-2072, Fax: +49 441 403-2789, E-mail: kikra.doku@klinikum-oldenburg.de www.klinikum-oldenburg.de

Paciente:

Fecha de nacimiento

Se le ha diagnosticado/A su hijo se le diagnosticado un craneofaringioma. El craneofaringioma es una malformación del tejido, que ya provoca alteraciones en su desarrollo embrionario, es decir, antes del nacimiento. Hasta ahora se desconocen los motivos que dan origen a esta alteración. Asimismo, las imágenes de la resonancia magnética nuclear indican que no se trata de un tumor maligno, sino de un tipo de malformación. No obstante, el craneofaringioma se ubica muy cerca de las partes del cerebro que son de vital importancia para el desarrollo físico e intelectual. La cercanía al nervio óptico puede provocar desde problemas de visión hasta la pérdida de la vista. Las partes del cerebro adyacentes, como la glándula pituitaria (hipófisis) y el hipotálamo, activan la producción de numerosas hormonas, responsables del crecimiento, la regulación del peso, el proceso madurativo de la pubertad y la regulación de líquidos. Con frecuencia las primeras molestias que acusan los pacientes son las carencias de estas hormonas provocadas por el craneofaringioma. Asimismo, muy cerca del craneofaringioma se crean las proteínas en el cerebro que juegan un papel fundamental para el ciclo día/noche, la capacidad de concentración y el comportamiento alimenticio del paciente.

### No ha sido posible extraer quirúrgicamente el craneofaringioma completo.

Un niño o un adolescente al que se le acaba de diagnosticar un craneofaringioma se tratará principalmente con cirugía. El neurocirujano que le ha operado o ha operado a su hijo ha sido el encargado de tomar la decisión de gran responsabilidad acerca del procedimiento quirúrgico que debía seguir, la manera en que podía operar, el número de operaciones y el momento del alta. En un primer momento, el hecho de que no haya sido posible extraer

completamente a través de la cirugía su craneofaringioma/el de su hijo resulta decepcionante. Sin embargo, gracias a los estudios realizados hemos llegado a saber que las escisiones completas a menudo causan lesiones en el tejido cerebral adyacente, que provocan complicaciones para las que no existe ningún tratamiento efectivo. Hasta este momento, se han efectuado extracciones parciales de craneofaringiomas con la intención de evitar que se originen complicaciones mayores a raíz de las lesiones quirúrgicas provocadas.

### ¿Qué implica el resto del tumor del craneofaringioma todavía existente en el estado de salud y el desarrollo posterior de su hijo?

Si determinadas partes del craneofaringioma no pueden eliminarse con cirugía, puede considerarse la opción de someterse a una nueva operación, aplicar un tratamiento de radioterapia o seguir esperando. Someterse a una nueva operación resulta muy arriesgado, ya que las cicatrices que aparecen después de la primera operación hacen que para el cirujano sea todavía más difícil conseguir efectuar una escisión completa en una segunda operación. La radioterapia es la posibilidad más eficaz para evitar que los restos del tumor sigan creciendo. Si decide esperar, cuenta con una ventaja que consiste en que, de esta manera, podrá o deberá tomar una decisión sobre el tratamiento sólo en el caso de que se produzca un crecimiento posterior del resto del tumor.

### ¿Qué decisión resulta más aconsejable a la hora de recibir un tratamiento si queda un resto de tumor?

No es posible responder con seguridad a esta pregunta





atendiendo a los conocimientos de los que disponemos en este momento y los resultados de las investigaciones que se han llevado a cabo. La aplicación de un tratamiento de radioterapia al resto de tumor existente justo después de la primera operación tendría la ventaja de poder evitar el crecimiento posterior del tumor y, por consiguiente, la necesidad de una segunda operación. En investigaciones previas tuvo que diagnosticarse que los pacientes con efectos tardíos agravantes y dolencias concomitantes tenían tras de sí más intervenciones quirúrgicas que aquellos pacientes que apenas sufrían complicaciones. Si el tumor creciera, la radioterapia representaría además la posibilidad de tratamiento más importante.

Por otro lado, el craneofaringioma es una malformación y no un cáncer maligno. En este caso resulta muy complicado prever si el resto del tumor existente crecerá (de nuevo) en el futuro. La literatura científica indica que la posibilidad de que se produzca un crecimiento del resto del tumor a largo plazo oscila entre el 80 % y el 100 %. Nuestras propias investigaciones nos han permitido diagnosticar un crecimiento del resto del tumor en la mitad de los pacientes en el transcurso de los cuatro años posteriores a la operación.

### ¿Qué nos gustaría aconsejarle en relación con tratamiento posterior?

Nos gustaría proponerle que analice la cuestión sobre la realización de un estudio de distribución aleatoria en relación con el momento en que debe aplicarse radioterapia cuando existen restos del tumor después de la operación. ¿Que significado tiene una distribución aleatoria para usted/para su hijo y el tratamiento posterior? Nos gustaría estudiar esta cuestión desde el punto de vista científico, teniendo en cuenta que no podemos proporcionarle ninguna recomendación fundamentada sobre si resulta mejor someterse a un tratamiento de radioterapia inmediatamente después de una extracción quirúrgica parcial o sólo en el caso de que el resto del tumor crezca posteriormente. En este estudio de distribución aleatoria nosotros decidiríamos de manera fortuita, como con otros tipos de tumores de la manera habitual y con su permiso, cuál es el momento en el que debe llevarse a cabo el tratamiento de radioterapia sobre el resto del tumor. Por lo tanto, sólo podremos responder dentro de unos años y con su ayuda a la pregunta sobre qué momento es el más adecuado para aplicar la radioterapia sobre el resto de un tumor después de una escisión quirúrgica parcial del craneofaringioma. La decisión fortuita se refiere al momento en el que se debe llevar a cabo el tratamiento de radiote-

rapia del resto del tumor. La radioterapia aplicada es un tratamiento eficaz y reconocido sobre restos de tumor existentes, que puede evitar que surjan complicaciones posteriores. Hasta ahora no se conoce con exactitud cuál es el momento idóneo en el que debe aplicarse este tratamiento eficaz y se decidiría de manera fortuita.

Para aquellos pacientes que han sido distribuidos aleatoriamente en el grupo de investigación que anteriormente se ha sometido a un tratamiento de radioterapia después de la operación, existe la posibilidad de aplicar un nuevo tratamiento de rayos también en aquellos casos en los que el resto del tumor no ha crecido. No obstante, los estudios indican que esta situación sólo es aplicable a largo plazo en menos de un 10 % de los pacientes. Es necesario sopesar el mínimo riesgo que se corre en algunos casos con una radiación que posteriormente no sería necesaria, frente al riesgo al que se enfrenta un paciente ante una radiación u operación posterior en el caso de que el tumor crezca y que puede acarrear un extenso tratamiento con los posibles efectos negativos en la salud y las posibilidades de recuperación.

### ¿Qué ventajas tiene una distribución aleatoria para su hijo y para el estudio científico?

La distribución aleatoria, es decir, la decisión fortuita sobre el momento de la aplicación de la radioterapia tras una escisión incompleta del craneofaringioma no implica ninguna desventaja, en vista de los conocimientos actuales de los que disponemos gracias a las investigaciones internacionales. Nadie conoce cuál es el momento óptimo para llevar a cabo la radioterapia con el fin de poder evitar complicaciones. Los estudios que se han efectuado en el pasado indican que la calidad de vida de los pacientes con craneofaringioma expuestos a radiación no era inferior a la calidad de vida de aquellos que no se sometían a este tipo de tratamientos. Para descubrir el momento idóneo para efectuar el tratamiento de radioterapia necesario, es necesario tomar una decisión fortuita para la investigación científica. Sólo es posible descubrir a través de un estudio qué consejo debe darse en relación con el tratamiento radioterapéutico.

En el caso de que usted o su hijo haya sido distribuido aleatoriamente en el grupo al que se le ha aplicado un tratamiento de radioterapia después de la operación, le podemos garantizar que se ha contrastado y verificado la planificación y la realización del tratamiento radioterapéutico en un centro de referencia, con lo que la radiación cumple con los niveles de calidad más exigentes. Garantizamos los mismos niveles de calidad y evaluación a través del centro de referencia para el tratamiento de radio-





terapia si usted o su hijo han sido distribuidos aleatoriamente en el grupo al que se le aplicará un tratamiento radioterápico posterior.

**¿Existen inconvenientes en relación con el tratamiento para su hijo con la distribución aleatoria?**

El tratamiento a través de la participación en una distribución aleatoria no supone ninguna desventaja para usted o su hijo.

Nos encontramos siempre a su entera disposición ante cualquier duda sobre la distribución aleatoria planificada.

**Prof. Dr. Hermann Müller,  
Studienleiter KRANIOPHARYNGEOM 2007,**

Zentrum für Kinder- und Jugendmedizin  
Klinikum Oldenburg gGmbH  
Rahel-Straus-Straße 10, 26133 Oldenburg  
Tel.: +49441 403-2072  
Fax: +49441 403-2789  
E-mail: [kikra.doku@klinikum-oldenburg.de](mailto:kikra.doku@klinikum-oldenburg.de)  
[www.klinikum-oldenburg.de](http://www.klinikum-oldenburg.de)

Padre/Madre	Fecha
Paciente	Fecha
Médico	Fecha
Testigo	Fecha





# PACIENTES DE 5 AÑOS O MÁS DESPUÉS DE UNA ESCISIÓN INCOMPLETA

## Hoja informativa sobre la distribución aleatoria para los pacientes de entre 7 y 13 años: Estudio de seguimiento multicéntrico en niños y adolescentes con craneofaringioma: CRNEOFARINGIOMA 2007

Director del estudio: Prof. Dr. med. Hermann Müller, Klinik für Allgemeine Kinderheilkunde, Hämatologie/ Onkologie, Zentrum für Kinder- und Jugendmedizin, Klinikum Oldenburg gGmbH, Rahel-Straus-Straße 10, 26133 Oldenburg, Tel. : +49 441 403-2072, Fax: +49 441 403-2789, E-mail: kikra.doku@klinikum-oldenburg.de www.klinikum-oldenburg.de

Paciente:

Fecha de nacimiento

Querido paciente,

Ya sabes que padeces un tumor (un tipo de tejido que no debería situarse donde está ahora) conocido como craneofaringioma. El craneofaringioma no es un cáncer y, por lo tanto, no presenta las características malignas de los tumores cancerígenos. Hoy por hoy desconocemos los motivos que hacen que este tumor aparezca, pero sabemos con seguridad que ni tú ni otra persona habéis hecho nada malo que haya provocado la aparición del tumor. El craneofaringioma es una malformación que probablemente se originó muy pronto y, en cierta medida, incluso antes de que nacieras. El craneofaringioma es una enfermedad muy rara, que en Alemania se diagnostica a aproximadamente 30 niños y adolescentes cada año.

Sin embargo, nos debemos tomar muy en serio el craneofaringioma, como enfermedad que es. El craneofaringioma se sitúa en la cabeza, detrás de los ojos, en un lugar en el que se encuentran muchas partes importantes del cerebro. Justo al lado del craneofaringioma se encuentra el nervio óptico gracias al cual podemos ver. La glándula pituitaria también se ubica junto al craneofaringioma. Esta glándula es la encargada de producir las hormonas que se necesitan para crecer, desarrollarse en la adolescencia y tener la energía suficiente para poder encontrarse bien. Probablemente tú ya tenías estas molestias antes de que se te diagnosticara la enfermedad. Esto se produjo probablemente porque el craneofaringioma creció y comenzó a presionar la glándula y el nervio óptico.

### No ha sido posible extraer el craneofaringioma completo en la operación.

No hemos logrado extraer completamente el craneofarin-

gioma en la operación. Seguro que en el momento en que te lo comunicamos, tus padres y tú os sentisteis decepcionados. Pero debes tener claro que hubiera sido muy peligroso extirpar el craneofaringioma completamente. Como el craneofaringioma está rodeado de numerosos órganos muy importantes, debe operarse con sumo cuidado para no dañar ningún elemento que se encuentre cerca. Si el craneofaringioma ha crecido cerca, el tumor no se puede extirpar completamente sin dañar los principales órganos que tiene alrededor. Esperamos que puedas comprender que, por lo tanto, el craneofaringioma no se puede eliminar completamente porque todos queremos que te encuentres bien después de la operación.

### ¿Qué ocurre ahora con el craneofaringioma que queda?

Lo más importante de todo es que te recuperes perfectamente de la operación. Pero nosotros también debemos preocuparnos por lo que ocurre con el resto del craneofaringioma. Hemos observado en otros pacientes que con mucha frecuencia el resto del craneofaringioma comienza a crecer. Por eso, es muy importante pensar en lo que debemos hacer, una decisión que tomaremos los médicos contigo y tus padres.

Si después de la operación todavía queda parte del craneofaringioma, podemos intentar volver a operarte, pero la mayoría de las veces no resulta fácil hacerlo. Después de la primera operación en el craneofaringioma hay cicatrices que hacen que sea más difícil un nuevo intento de extirpación de todo el tumor. También podemos tratar el resto del craneofaringioma con rayos sin necesidad de volver a operarte. En el caso de un tratamiento con rayos, utiliza-







remos rayos X para irradiar el resto de craneofaringioma desde fuera.

Los rayos destruyen el tejido del craneofaringioma. Es posible que conozcas una situación similar en la que se hayan utilizado rayos X o un TAC para generar imágenes.

Los rayos X que se emiten durante el proceso de radiación se dosifican mucho más, de manera que el resto de craneofaringioma irradiado deja de crecer. En realidad, durante este proceso debes permanecer quieto sólo durante un minuto y no debes moverte. El tratamiento radiológico tiene una duración de unas 5 ó 6 semanas, con una sesión por día. Sólo se radia el resto de craneofaringioma.

### ¿Cuándo debemos empezar con el tratamiento de radioterapia?

Nadie sabe con exactitud cuándo es el momento idóneo para tratar el resto del craneofaringioma con radioterapia. Algunos expertos afirman que lo mejor es tratarlo rápidamente con rayos, para que el resto del craneofaringioma no vuelva a crecer. Nosotros sabemos que para tu salud no es muy conveniente esperar mucho tiempo o mantener la posibilidad de realizar una nueva operación. Otra posibilidad sería espera hasta que el resto del craneofaringioma vuelva a crecer y entonces aplicar la radioterapia. Pero en este momento nadie sabe cuál es la mejor decisión que se debe tomar. Así que sería mucho pedir saber cuándo debes decidirte.

### Nuestra recomendación

Teniendo en cuenta que no existe ninguna experiencia segura sobre cuál es el momento más adecuado, dejaremos que decida el azar. Efectuamos una decisión fortuita como esta (conocida también como distribución aleatoria) con el fin de conocer mejor en el futuro cuál es el momento idóneo. En cualquier caso, el tratamiento de radioterapia es el mismo y en ambas situaciones el resultado será igual de bueno. Sólo decidiríamos el momento en el que va a tener lugar. Decidiríamos si es necesario iniciar la radioterapia tras un período relativamente breve (4 meses) después de la última operación o si debe comenzarse con el tratamiento de radioterapia sólo después de efectuar nuevas imágenes ante el crecimiento del resto del craneofaringioma.

### ¿Existen ventajas o desventaja?

No. No existe ninguna ventaja o desventaja, sea cuál sea la decisión que se haya tomado al inicio del tratamiento de radioterapia.

Si tienes alguna duda, no dudes en ponerte en contacto con tu médico o realiza tu consulta a través del teléfono, por fax o envía un mensaje electrónico:

**Prof. Dr. Hermann Müller,**  
**Studienleiter KRANIOPHARYNGEOM 2007,**  
 Zentrum für Kinder- und Jugendmedizin  
 Klinikum Oldenburg gGmbH  
 Rahel-Straus-Straße 10, 26133 Oldenburg  
 Tel.: +49 441 403-2072, Fax: +49 441 403-2789  
 E-mail: [kikra.doku@klinikum-oldenburg.de](mailto:kikra.doku@klinikum-oldenburg.de)  
[www.klinikum-oldenburg.de](http://www.klinikum-oldenburg.de)

Padre/Madre

Fecha

Paciente

Fecha

Médico

Fecha

Testigo

Fecha



# VELİLER VE HASTALAR İÇİN AÇIKLAMALAR:

## Kraniyofarinjiyoma çocuk ve gençler üzerinde, prospektif ve çok merkezli bir araştırma – KRANIYOFARİNJİYOMA 2007

Araştırmayı Yönetenler: Prof. Dr. med. Hermann Müller, Klinik für Allgemeine Kinderheilkunde, Hämatologie/ Onkologie, Zentrum für Kinder- und Jugendmedizin, Klinikum Oldenburg gGmbH, Rahel-Straus-Straße 10, 26133 Oldenburg, Tel.: +49 441 403-2072, Fax: +49 441 403-2789, E-Mail: kakra.doku@klinikum-oldenburg.de www.klinikum-oldenburg.de

Hasta:

doğum tarihi

Size kraniyofarinjiyoma teşhisi konmuştur. Kraniyofarinjiyoma, embriyon aşamasında, yani doğumdan önce gelişmeye başlayan bir displazidir. Bu displazinin nedenleri henüz bilinmemektedir. Nükleer spin tomografisinde görünen tümör habis bir oluşum değil bir displazidir. Kraniyofarinjiyoma beyinde bulunmakla birlikte, beden ve ruh gelişimi için çok önemlidir. Göz sinirlerine yakınlığı nedeniyle görme duyusunu körlüğe varacak kadar etkileyebilir. Beynin hipofiz ve hipotalamus gibi bölümlerine yakınlığı nedeniyle, başta büyüme, kilo kontrolü, ergenlik ve sıvı içeriğinden sorumlu hormonlar olmak üzere birçok hormonun oluşumunu etkileyebilir. Genellikle hastaların ilk şikayetleri, kraniyofarinjiyomanın neden olduğu bu hormon eksikliklerinden kaynaklanan semptomlardır. Kraniyofarinjiyomanın biraz uzağında, gündüz ve gece ritmi, konsantrasyon yeteneği ve yeme davranışı üzerinde büyük etkisi olan hormonlar üretilir.

Kraniyofarinjiyoma teşhisi konulan bir çocuk veya genini tedavisi çoğunlukla ameliyat edilerek yapılmaktadır.

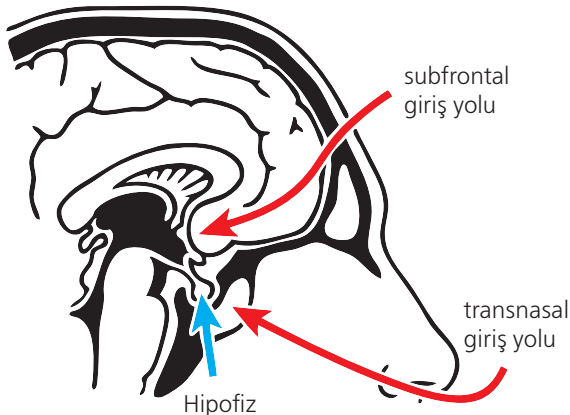
Ameliyat kararını (ne kadarının alınacağı/iyileştirileceği) doktorunuzla/beyin cerrahınızla görüşmeniz gerekir. doktorunuz size kraniyofarinjiyomanın, yanındaki neyin dokularına zarar vermemek için çoğu zaman kısmen alınabildiğini açıklayacaktır. Ayrıca, tamamen temizlendiği halde yeniden oluşan kraniyofarinjiyomalar da vardır. Kraniyofarinjiyomanın bir bölümü ameliyatla alınamıyorsa, ameliyattan sonra kemoterapi düşünülebilir.

Pitüer bezlerin (hipofiz ve hipofiz sapı) çıkarılmadığı az sayıda durumda, çocuğunuzun düzenli olarak ameliyat olması ve ömrü boyunca hap, burun damları veya, deri altı şırınga biçiminde hormon desteği alması gerekebilir. Kraniyofarinjiyomalı hastaların yaklaşık yarısı tedaviden sonra ciddi miktarda kilo almaktadır. Görme duyusunda ameliyattan önce var olan bozukluklar çoğu durumda düzelmemektedir. Kraniyofarinjiyomada hafıza ve dikkat kayıpları da gözlenmektedir.

Tedavinin hastalığın tekrar oluşmasını ne ölçüde önlediği veya daha da kuvvetlendirip kuvvetlendirmede bugüne kadar kesin olarak belirlenemediği için, tedavinin bitişinden sonra iyileşme ve sağlık durumu ile ilgili veriler toplanıyor. Araştırmamızın amacı bu hastalığa yakalanan çocuklar ve gençler üzerindeki en etkili tedavi yöntemini belirlemektir. Teşhis, tedavi ve takip verilerini toplamak ve değerlendirmek istiyoruz. Bu verilerin işlenmesi ile ilgili onayınızı ayrı bir formda yazılı olarak vermenizi rica ediyoruz. Tedavi sonrası sağlık ve durum bilgilerini toplayabilmek için, düzenli olarak yeniden muayeneye gelmeniz gerekecektir. Bu muayeneler ameliyat/tedaviden üç ay sonra ve sonrasında yılda bir kez olmak üzere ikamet ettiğiniz yerdeki klinikte yapılacaktır. Bu muayenelerde şunlar yapılacaktır:

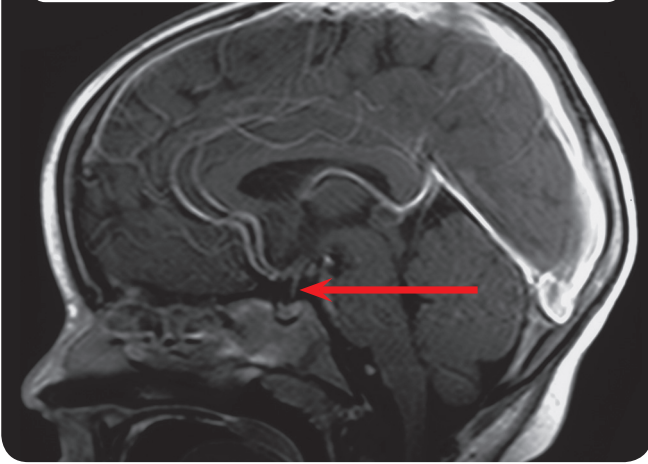
- fiziksel muayene ve ölçümler,
- Kafa nükleer spin tomografisi görüntüleri,

Şkl. 1: operasyon giriş yolları

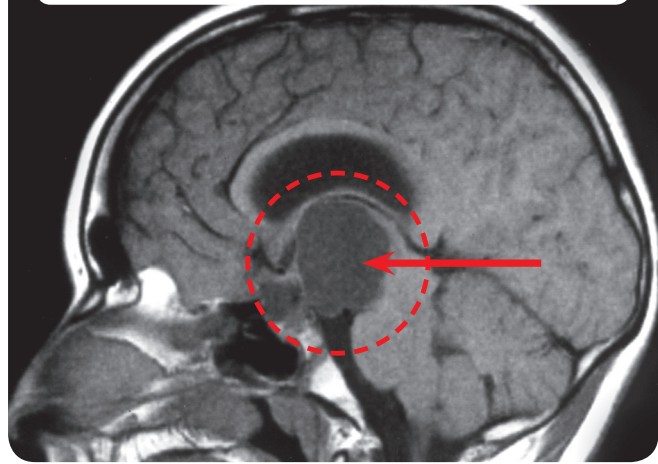




**Şkl. 2:** Normal hipofizli bir hastanın kafa nükleer spin tomografisi (MRT)



**Şkl. 3:** Kraniofaringiyomalı bir hastanın kafa nükleer spin tomografisi



- Göz doktorunun muayenesi,
- Zihinsel gelişim, konsantrasyon yeteneği, yemek alışkanlıkları ve sağlıklı bağlantılı olarak yaşam kalitesi testleri/soru formları (yılda bir kez size veya doktorunuza ilgili soru formları gönderilecek ve doldurulması talep edilecektir),
- Nöropsikolojik muayene yılda bir kez tedaviyi yürüten klinikte yapılacaktır,
- Hormon değerleri için kan analizi.

**Kraniyofaringiyoma yalnızca kısmen alınabilirse ve çocuğunuz ameliyat sırasında 5 yaşında veya daha büyükse, tedavinin devamı için size bir öneri yapmak istiyoruz. Bilgilenmeniz için sonraki sayfada özen bir açıklama formu sunuyoruz.**

Sorumlu radyoloğunuz nükleer spin tomografisinde kullanılan kontrast maddesinin muhtemel kullanım riskleri konusunda sizi bilgilendirecektir. Kemik yaşı ve vücut bileşimi düşük miktarda radyasyon uygulanarak belirlenir. Ameliyattan sonra kilo alınması nedeniyle vücut bileşiminin belirlenmesi için hastalara DEXA uygulanmasını öneriyoruz. Vücut bileşiminin belirlenmesi için kullanılan radyasyon miktarı bir el röntgeninin radyasyon miktarı seviyesindedir. Kemik yaşı yılda bir kez sol elin röntgeni çekilerek belirlenir. Kemik yaşının belirlenmesi, çocuğunuzun büyümesini ve fiziksel gelişimini izlemek ve gerekiyorsa, rahatsızlıkları hemen teşhis ve tedavi etmek için yararlıdır. Bu muayenelerin hiçbir acı verici değildir.

Yaygın olarak ortaya çıkan kilo artışı ve kraniyofaringiyoma hastalığı arasındaki ilişki pek iyi bilinmemektedir. Obezitenin tedavisi çok zordur. Bu ilişkiyi anlamak ve gelecekte belki de tedavi imkanları sağlamak için, ameliyatla alınan kraniyofaringiyoma dokularının bir bölümünü, örneğin işaretlenmiş kist akışlarını ve eşzamanlı olarak alınan kanda kilo almayla bağlantılı olabilecek faktörlerini analizini incelemek istiyoruz.





Bu deęerlendirmeler tıbbi meslek sırrı ve veri koruma ilkelerine tamamen uyularak yapılacaktır. Bu veri işleme prosedürüne katılıp katılmamak tamamen sizin isteęinize baęlıdır. İşbirlięi yapmamayı tercih etmeniz, sizin veya çocuęunuz için hiçbir dezavantaj yaratmayacaktır. Verdięiniz izni istedięiniz zaman geri alabilirsiniz.

Araştırma yetkilisi	Tarih
Hasta	Tarih
Konuşmayı yapan doktor	Tarih
Tanık	Tarih



# KISMİ PARÇA ALINAN 5 YAŞ VEYA ÜZERİ HASTALAR

12.

## 14 yaşından büyük hastalar ve veliler için rastlantısal karar verme prosedürü ile ilgili açıklamalar: Kraniofarinjiyomlu çocuk ve gençler üzerinde, prospektif ve çok merkezli bir araştırma – KRANIYOFARİNJIYOMA 2007

Araştırmayı Yönetenler: Prof. Dr. med. Hermann Müller, Klinik für Allgemeine Kinderheilkunde, Hämatologie/Onkologie, Zentrum für Kinder- und Jugendmedizin, Klinikum Oldenburg gGmbH, Rahel-Straus-Straße 10, 26133 Oldenburg, Tel.: +49 441 403-2072, Fax: +49 441 403-2789, E-Mail: kikra.doku@klinikum-oldenburg.de www.klinikum-oldenburg.de

Hasta:

doğum tarihi

Size kraniofarinjiyoma teşhisi konmuştur. Kraniofarinjiyoma, embriyon aşamasında, yani doğumdan önce gelişmeye başlayan bir displazidir. Bu displazinin nedenleri henüz bilinmemektedir. Nükleer spin tomografisinde görünen tümör habis bir oluşum değil bir displazidir. Kraniofarinjiyoma beyinde bulunmakla birlikte, beden ve ruh gelişimi için çok önemlidir. Göz sinirlerine yakınlığı nedeniyle görme duyusunu körlüğe varacak kadar etkileyebilir. Beynin hipofiz ve hipotalamus gibi bölümlerine yakınlığı nedeniyle, başta büyüme, kilo kontrolü, ergenlik ve sıvı içeriğinden sorumlu hormonlar olmak üzere birçok hormonun oluşumunu etkileyebilir. Genellikle hastaların ilk şikayetleri, kraniofarinjiyomanın neden olduğu bu hormon eksikliklerinden kaynaklanan semptomlardır. Kraniofarinjiyomanın biraz uzağında, gündüz ve gece ritmi, konsantrasyon yeteneği ve yeme davranışı üzerinde büyük etkisi olan hormonlar üretilir.

### Kraniofarinjiyoma „maalesef“ ameliyatla tam olarak çıkarılamayabilir.

Kraniofarinjiyoma teşhisi konulan bir çocuk veya gencini tedavisi çoğunlukla ameliyat edilerek yapılmaktadır. Ameliyatla ilgili kararı (ne kadar ve nasıl alınabilir/bırakılabilir) çocuğunu ameliyat edecek ve ameliyat sırasında tüm sorumluluğu üstlenecek beyin cerrahı tarafından alınacaktır. Kraniofarinjiyomanın çocuğunuzdan tam olarak alınmaması ilk anda hayal kırıklığı yaratabilir. Ancak araştırmalar kraniofarinjiyomanın tamamen alınmasının komşu beyin dokusunda sıklıkla tedavi edilemeyen hasarlara neden olabildiğini göstermektedir. Ameliyat sırasında oluşan yaraların neden olabileceği sorunların önüne geçmek için kraniofarinjiyomanın yalnızca bir bölümünün alınması yoluna gidilmektedir.

### Kraniofarinjiyomanın kalan bölümünün çocuğunuzun ilerideki gelişimi ve sağlığı açısından anlamı nedir?

Kraniofarinjiyomanın bir bölümü ameliyatla alınamıyorsa, yeni bir ameliyat, radyasyon terapisi veya bir süre beklenmesi düşünülebilir. Yeni bir operasyon, cerrahin işini zorlaştıran ilk ameliyattan kalan yaralar nedeniyle daha risklidir. Radyoterapi ile tümörün büyümesi olabildiğince engellenmeye çalışılır. Beklemenin avantajı ise, yalnızca tümörün kalan bölümü büyüdüğünde karar vermek zorunda olunmasıdır.

### Kalan tümör için hangi tedaviyi öneriyoruz?

Bu soruya bugünkü bilgilerimizle ve bugüne kadar yapılan araştırmaların sonuçlarına dayanarak kesin bir cevap verilemez. İlk ameliyattan hemen sonra yapılan radyoterapi kalan tümörün büyümesini önleyerek yeni bir ameliyat yapılmasını gereksizleştirir. Yapılan araştırmalarda, ileri safhalardaki ve eşlik eden başka rahatsızlıkları olan hastalarda, sadece kraniofarinjiyomadan muzdarip hastalara göre daha fazla ameliyat sonrası komplikasyon çıktığı gözlenmiştir. Tümör büyümesine karşı radyasyon terapisi en önemli tedavi yöntemi olarak görülmektedir.

Öteyandan kraniofarinjiyoma bir kanser değil bir displazidir. Tümörün kalan bölümünün ileride (yeniden) büyüyeceğini belirlemek zordur. Bilimsel literatürde kalan tümörün büyüme ihtimali uzun vadede % 80 ile % 100 olarak belirtilmektedir. Kendi araştırmamızda, tümör artıklarının ilk dört yıl içinde büyüme ihtimalinin yarı yarıya olduğunu gördük.



### Tedavinin devamı için ne önerebiliriz?

Ameliyattan sonra radyoterapinin zamanı hakkında karar verirken tümörün bir kısmından rastlantısal karar alınmasını öneririz. Rastlantısal Karar çocuğunuz ve sizin için ne demektir? Kısmi bir ameliyattan sonra operasyondan hemen sonra tümörün büyümesini önlemek için radyoterapi uygulanmasının iyi olup olmayacağı konusunda temelleri sağlam bir öneride bulunamayacağımız için, bu soruları bilimsel olarak araştırmak istiyoruz. Bu rastlantısal karar araştırması sayesinde, diğer tümör rahatsızlıklarında yapıldığı gibi, sizin onayınızla tümörün kalan bölümü için ne zaman radyasyon terapisi yapılması gerektiğine karara verebileceğiz. Sadece bu şekilde birkaç yıl içinde kısmi kraniyofarinjiyoma ameliyatından sonra tümörün kalan bölümü için hangi noktada radyoterapi uygulanmasının optimal çözüm olacağını belirleyebiliriz. Bu karar, kalan tümör üzerinde radyasyon terapisinin ne zaman uygulanması gerektiğiyle ilgilidir. Kalan tümör parçaları üzerinde radyasyon terapisi, başka rahatsızlıkları önleyebilecek bilinen ve etkili bir tedavidir. Bu terapinin uygulanması gereken zaman henüz açık değildir ve bu rastlantısal karar araştırması ile doğru zamanın belirlenmesi amaçlanmaktadır.

Ameliyattan sonra radyoterapi uygulanmış hastalar grubunda, kalan tümörde büyüme gözlenmemesine rağmen radyoterapi uygulanan hastalar da bulunabilir. Ancak araştırmalar bunun uzun vadede hastaların yalnızca % 10'u için geçerli olduğunu göstermektedir. Radyasyon terapisi uygulanması gerekmediği halde radyoterapi uygulanan hastalarda küçük bir risk olarak, geç radyasyon veya geç ameliyat nedeniyle hastanın sağlığı ve tümör büyümesinin durdurulma şansı olumsuz etkilenebilir ve daha kapsamlı bir tedavi gerekebilir.

### Rastlantısal Karar vermenin çocuğunuz ve bilimsel araştırmalar için yararı nedir?

Kısmi bir kraniyofarinjiyoma ameliyatından sonra radyoterapi zamanının rastlantısal karar verme ile belirlenmesi, yani zamanın rastlantısal bir şekilde seçilmesinin, uluslararası araştırmalara dayanan bilgilerimize göre bir dezavantajı yoktur. Bağlantılı başka hastalıkların ortaya çıkmasını önlemek için radyoterapinin uygulanması gereken doğru zamanı kimse bilmemektedir. Geçmişteki araştırmalar, radyoterapi uygulanan hastaların yaşam kalitesinin radyoterapi uygulanan hastalarından daha düşük olmadığını göstermektedir. Radyoterapi için en iyi zamanı belirleyebilmek için, bilimsel araştırmamızda rastlantısal karar yöntemini uygulamamız gerekiyor. Sadece bu şekilde hastalara radyoterapiyi uygulama zamanı konusunda bir öneride bulunabilir hale geleceğiz.

Rastlantısal karar verme siz/çocuğunuz ameliyattan hemen sonra radyoterapiye alındığı(nız) takdirde, radyoterapinin seçilmiş bir referans merkeziyle birlikte planlanıp kararlaştırılacağını ve radyoterapinin en yüksek kalite standartlarına uygun şekilde yürütüleceğini garanti ediyoruz. Daha sonra terapi uygulama seçimi yapıldığı takdirde de aynı radyoterapi kalite standartları ve referans merkezi değerlendirmesi geçerli olacaktır.







12.

### Rastlantısal karar verme prosedürünün çocuğunuz için dezavantajları var mı?

Rastlantısal karar verme prosedürünün çocuğunuz/sizin için hiçbir dezavantajı yoktur!

Planlanmış rastlantısal karar prosedürü ile ilgili başka sorularınız varsa, bize sormaktan çekinmeyin.

### Prof. Dr. Hermann Müller, Studienleiter KRANIOPHARYNGEOM 2007,

Zentrum für Kinder- und Jugendmedizin  
Klinikum Oldenburg gGmbH  
Rahel-Straus-Straße 10, 26133 Oldenburg  
Tel.: +49441 403-2072  
Fax: +49441 403-2789  
E-Mail: kikra.doku@klinikum-oldenburg.de  
www.klinikum-oldenburg.de

Araştırma yetkilisi

Tarih

Hasta

Tarih

Konuşmayı yapan doktor

Tarih

Tanık

Tarih

# KISMİ PARÇA ALINAN 5 YAŞ VEYA ÜZERİ HASTALAR

## 7 – 13 yaşındaki hastalar ve veliler için rastlantısal karar prosedürü ile ilgili açıklamalar: Kraniofaringiyomalı çocuk ve gençler üzerinde, prospektif ve çok merkezli bir araştırma – KRANIYOFARİNJİYOMA 2007

Araştırmayı Yönetenler: Prof. Dr. med. Hermann Müller, Klinik für Allgemeine Kinderheilkunde, Hämatologie/ Onkologie, Zentrum für Kinder- und Jugendmedizin, Klinikum Oldenburg gGmbH, Rahel-Straus-Straße 10, 26133 Oldenburg, Tel.: +49 441 403-2072, Fax: +49 441 403-2789, E-Mail: kakra.doku@klinikum-oldenburg.de www.klinikum-oldenburg.de

Hasta:

doğum tarihi

Sevgili Hastamız,

Maalesef kraniofaringiyoma olarak bilinen bir tümörünüz (yabancı bir dokunuz) var. Kraniofaringiyoma bir tümör hastalığıdır ancak kanserli dokuların habis özelliklerine sahip değildir. Bu tümörün neden geliştiği bugüne kadar keşfedilememiştir. Ancak, sizin veya bir başkasının tümör oluşumuna neden olan bir şey yapmadığınız kesindir. Kraniofaringiyoma, kısmen doğum öncesine kadar giden, erken başlayan bir displazidir. Kraniofaringiyoma çok nadir rastlanan bir hastalıktır. Almanya'da bu hastalığa her yıl ortalama 30 çocuk ve genç yakalanmaktadır.

Bununla birlikte Kraniofaringiyoma çok ciddiye alınması gereken bir hastalıktır. Kraniofaringiyoma, kafada, beyin önemli bölümlerinin bulunduğu gözün arka tarafında bir yerde bulunur. Kraniofaryngeomnun hemen yanından görmemizi sağlayan görme siniri geçer. Pitüer bezler kraniofaryngeomnun hemen arkasındadır. Bu bezler, büyümemiz, ergenliğe geçmemiz ve sağlıklı olmak için yeterli enerjiye sahip olmamızı sağlayan hormonlar üretilir. Kraniofaringiyoma teşhisi konmadan önce muhtemelen senin de bu tür şikayetlerin olmuştu. Kraniofaryngeomnun varlığı gebelikle pitüer bezler ve göz siniri üzerinde yarattığı baskıya bağlı semptomlardan anlaşılır.

### Kraniofaringiyoma maalesef ameliyatla tam olarak çıkarılamayabilir.

Ameliyatla kraniofaryngeomnun tamamı çıkarılamadı. Bu ilk başta sen ve ailen için mutlaka bir hayal kırıklığı oldu. Ama kraniofaryngeomnun tamamının çıkarılmasının çok tehlikeli olduğunu bilmen gerekir. Kraniofaryngeomnun yanında çok sayıda önemli organ olduğu için, çevresindeki dokulara zarar vermemek için ameliyatta çok dikkatli olmak gerekir. Kraniofaringiyoma çevresine yayılmışsa, önemli organları kesmeden çıkarmak mümkün değildir. Herkesi senin iyi olmanı istemekle birlikte, kimsenin kraniofaryngeomnu tamamen alamayacağını anladığını umuyoruz.

### Kraniofaryngeomnun kalan bölümü ne olacak?

Öncelikle önemli olan şey ameliyattan sonra iyileşmendir. Ama kraniofaryngeomnun kalanına ne olacağını da düşünmemiz gerekir. Diğer hastalarda kraniofaryngeomnun çıkarılmayan bölümünün çoğu durumda yeniden büyüdüğünü gördük. Bu nedenle ailen ve doktorlarına birlikte ne yapmamız gerektiğine karar vermemiz önemlidir.

Ameliyattan sonra kraniofaryngeomnun bir bölümü hala yerindeyse, yeni bir ameliyat düşünülebilir. Yeni bir ameliyat çoğu durumda kolay değildir. İlk operasyondan sonra oluşan kraniofaringiyoma yaraları, kalan tümörün çıkarılmasını zorlaştırır. Kalan kraniofaringiyoma yeniden ameliyat edilmeyip radyoterapiyle de tedavi edilebilir. Radyoterapide kraniofaryngeomnun kapan parçalarına dışarıdan röntgen ışınları uygulanır.

Bu ışınlar kraniofaringiyoma dokusunu parçalar. Muhtemelen, resimler elde etmek için kullanılan röntgen veya



bilgisayarlı tomografi (CT) hakkında bilgi sahibi olabilirsiniz.

Çok daha yüksek oranda röntgen ışını uygulanarak kalan kraniyofarinjiyoma parçalarının büyümesi önlenir. Radyoterapi sırasında bir Dakka hareketsiz kalman ve hiç kıpırdamaman gerekir. Radyoterapi 5-6 hafta boyunca günde bir kez uygulanır. Yalnızca kalan kraniyofarinjiyoma dokuları hedeflenir.

### Radyoterapiye ne zaman başlamalısınız?

Kalan kraniyofarinjiyoma dokuları için radyoterapinin ne zaman uygulanması gerektiğini kimse bilmiyor. Bazıları radyoterapi hemen uygulanırsa kalan kraniyofarinjiyoma dokularının hiç büyümeyeceğini söylüyorlar. Çok uzun beklemenin ve yeni ameliyatların sağlığın için iyi olmadığını biliyoruz. Bir diğer ihtimal, kraniyofaryngeomnun kalan dokularının büyümesini beklemek ve radyoterapiye o zaman başlamaktır. Hangi kararın daha iyi olduğunu şu anda kimse bilmiyor. Bu nedenle karar vermek sizin için zor olacaktır.

### Teklifimiz

En iyi zamanın ne olduğu konusunda güvenilir deneyler olmadığı için, rastlantısal olarak karar vermemiz gerekecek. Bu rastlantısal karar yöntemi kullanarak, ileride en iyi zamanın hangisi olduğunu bilebileceğiz. Radyoterapi tedavisi her durumda aynıdır ve her iki durumda da gerektiği gibi yapılacaktır. Sizin sadece ne zaman olacağına karar vermen gerekir. Ya ameliyattan sonra kısa bir süre içinde (4 ay) balyacağız ya da kraniyofarinjiyoma hücrelerinin büyümeye başladığını gösteren yeni resimler elde edene kadar bekleyeceğiz.

### Avantajları veya Dezavantajları var mı?

Hayır. Radyoterapi için seçtiğimiz başlama zamanının hiçbir avantajı veya dezavantajı yoktur.

Başka sorularınız varsa, lütfen doktorunuza başvurun veya telefon, faks veya e-posta yoluyla aşağıda başvuru noktasına başvurun:

### Prof. Dr. Hermann Müller, Studienleiter KRANIOPHARYNGEOM 2007,

Zentrum für Kinder- und Jugendmedizin

Klinikum Oldenburg gGmbH

Rahel-Straus-Straße 10, 26133 Oldenburg

Tel.: +49 441 403-2072

Fax: +49 441 403-2789

E-Mail: kikra.doku@klinikum-oldenburg.de

www.klinikum-oldenburg.de

Araştırma yetkilisi

Tarih

Hasta

Tarih

Konuşmayı yapan doktor

Tarih

Tanık

Tarih





Mit freundlicher Unterstützung von

**Novo Nordisk Pharma GmbH**  
**Brucknerstraße 1**  
**D-55127 Mainz**  
**Germany**

Tel.: +49 (0) 61 31 903-0  
Fax.: +49 (0) 61 31 903-250  
[www.novonordisk.de](http://www.novonordisk.de)

